V CERTAMEN DE CASOS CLINICOS PARA

MÉDICOS INTERNOS RESIDENTES

COLEGIO OFICIAL DE
Médicos de Navarra

COLEGIO OFICIAL DE

Médicos de Navarra

V Certamen de Casos Clínicos para Médicos Internos Residentes

Edita: COLEGIO OFICIAL DE Médicos de Navarra

Título: V Certamen de Casos Clínicos para Médicos Internos Residentes.
Maqueta: Gráficas Pamplona.
Portada: Gráficas Pamplona.
Imagen de portada: Microscopio de Santiago Ramón y Cajal. Modelo óptico monocular de 3 objetivos. Zeiss - Jena. Nº de serie 11237.

Colegio de Médicos de Navarra: Avda. Baja Navarra, 47
31002 Pamplona
Tfno. 948 226 093 • Fax 948 226 528
prensa@medena.es
www.medena.es

I.S.B.N.: 978-84-09-04301-9

© Reservados todos los derechos de edición.
© Queda prohibida la reproducción total o parcial de esta obra por cualquier medio o procedimiento.

Índice

Presentación oral

15 Primer premio
BRAZO CATASTRÓFICO. UN RETO TERAPÉUTICO EN UNA PACIENTE CIEGA.
Gómez Martínez de Lecea, Cristina.
Cirugía Plástica, Estética y Reparadora. Clínica Universidad de Navarra.
Olivas Menayo J, Bérniz Laborda C, Estiragués Cerdá M.

23 Segundo premio
EPISODIO DE AMNESIA GLOBAL TRANSITORIA COMO FORMA DE DEBUT DE UNA ENCEFALITIS LÍMBICA AUTOINMUNE ASOCIADA A ANTICUERPOS ANTI-CASPR2.
Esparragosa Vázquez, Inés.
Neurología. Clínica Universidad de Navarra.
Valentí-Azcárate R, Moreno-Ajona D, Gállego Pérez-Larraya J.

33 Tercer premio
SÍNDROME DE BUDD-CHIARI CRÓNICO, UN RETO DIAGNÓSTICO.
Rullán Iriarte, María.
Aparato Digestivo. Complejo Hospitalario de Navarra.
Elosua González A, García Albarrán L.

Finalistas

45 **EMBOLIZACIÓN PROFILÁCTICA DE ARTERIAS UTERINAS EN EMBARAZO ECTÓPICO CERVICAL: MÉDICO PRECAVIDO VALE POR DOS.**
Gastón Moreno, Begoña.
Ginecología y Obstetricia. Complejo Hospitalario de Navarra.
Zabaleta Loinaz I, Abián Franco N, Ruiz García M.

57 **HIPERTENSIÓN PULMONAR TROMBOEMBÓLICA CRÓNICA, UNA ENFERMEDAD RARA PERO CURABLE.**
Mosquera Gorostidi, Carmen.
Neumología. Complejo Hospitalario de Navarra.
Campo Esnaola I, Jimenez Setuain I, Bazal Chacón P.

69 **NEFROPATÍA IgA CORTICORRESISTENTE: SOSPECHOSA A EDAD TARDÍA.**
Pérez Ricarte, Leyre.
Oncología Médica. Complejo Hospitalario de Navarra.
Lacalle Emborujo A, Fernández Hinojal G, Muruzábal Huarte E.

77 **DETRÁS DE UN DERRAME PERICÁRDICO. MÁS ALLÁ DE LO COMÚN.**
Riesgo García, Álvaro.
Cardiología. Clínica Universidad de Navarra.
Eiros Bachiller R, Villar Fernández S, Panadero Meseguer P.

87 **CÁNCER DE MAMA GESTACIONAL: DOS VIDAS EN NUESTRAS MANOS.**
Sánchez Bayona, Rodrigo.
Oncología Médica. Clínica Universidad de Navarra.
Vizcay Atienza A, Urrizola Martínez A, Vilalta Lacarra A.

97 **PSICOSIS POR COTRIMOXAZOL: CUANDO EL DIAGNÓSTICO VA MÁS ALLÁ DEL CÁNCER.**
Urrizola Martínez, Amaia.
Oncología Médica. Clínica Universidad de Navarra.
Sánchez Bayona R, Vizcay Atienza A, Vilalta Lacarra A.

109 **¿MELANOMA O NOCARDIA? IMPORTANCIA DE LA REBIOPSIA.**
Vizcay Atienza, Ángel.
Oncología Médica. Clínica Universidad de Navarra.
Sánchez Bayona R, Urrizola Martínez A, Vilalta Lacarra A.

Presentación póster – Ganadora

121 **TRATAMIENTO SECUENCIAL EN EL CÁNCER DE PRÓSTATA RESISTENTE A LA CASTRACIÓN ¿ESTAMOS PREPARADOS A LOS NUEVOS ANTI–ANDRÓGENOS?**
Lacarra Fernández, Seila.
Urología. Complejo Hospitalario de Navarra.
Aguilar Guevara JF, López Ubillos G, Zabalo San Juan A.

Presentación póster – Seleccionados

139 **DE LA KETAMINA A LA CICLOFOSFAMIDA. ASÍ ES LA VIDA.**
Badiola Urquiaga, Lander.
Medicina Interna. Complejo Hospitalario de Navarra.
Badiola L, Leturia I, Modesto J, Poblet J.

147 MICROANGIOPATÍA TROMBÓTICA.
García Tobar, Laura.
Anatomía Patológica. Clínica Universidad de Navarra.
Mejías Sosa L, Panadero Meseguer P, Paricio Martínez J.

157 CUANDO LA SOLUCIÓN SE CONVIERTE EN PARTE DEL PROBLEMA: TROMBOSIS AGUDA DEL STENT.
Ibero Valencia, Javier.
Cardiología. Clínica Universidad de Navarra.
Rocío Eiros Bachiller R, Muñiz Sáenz-Diez J.

167 IMPORTANCIA DEL ESTUDIO NEUROFISIOLÓGICO EN LA MIELOPATÍA CERVICAL.
Mariscal Aguilar, Cristina.
Neurofisiologia Clínica. Complejo Hospitalario de Navarra.

181 APOPLEJÍA ESQUIVA POR HEMORRAGIA DIGESTIVA.
Modesto dos Santos, João Luis.
Medicina Interna. Complejo Hospitalario de Navarra.
Poblet Florentin J, Huete Álava L, Badiola Urquiaga L.

193 ENCEFALOPATÍA HIPÓXICO-ISQUÉMICA EN PACIENTE POLITRAUMATIZADO.
López Sala, Paul.
Radiodiagnóstico. Complejo Hospitalario de Navarra.
Alberdi Aldasoro N, de Llano Ibisate L, Alonso Ordas N.

203 TÉCNICA FISH EN EL DIAGNÓSTICO DE LESIONES MELANOCÍTICAS AMBIGUAS.
Rodríguez Garijo, Nuria.
Dermatología Médico-Quirúrgica y Venereología. Clínica Universidad de Navarra.
Moreno Artero E, Querol Cisneros E, Tomás Velázquez A.

211 BIOPSIA LÍQUIDA: LA ONCOLOGÍA DEL SIGLO XXI.
Vilalta Lacarra, Anna.
Oncología Médica. Clínica Universidad de Navarra.
Sánchez Bayona R, Urrizola Martínez A, Vizcay Atienza Á.

223 MANEJO DEL EMBARAZO Y PARTO DE GESTACIÓN CON DIAGNÓSTICO DE ENCEFALOCELE FETAL: RETO PRENATAL Y POSTNATAL.
Zabaleta Loinaz, Irati.
Obstetricia y Ginecología. Complejo Hospitalario de Navarra.
Abián Franco N, Gastón Moreno B, Ruiz García M.

Nuestro agradecimiento a los coordinadores de este V Certamen de Casos Clínicos y Jurado, por su labor en el estudio y selección de los casos:

Dr. Jean Louis Clint.
Médico de Familia. Centro de Salud de Aoiz (Navarra).

Dra. Mª del Carmen Martínez Velasco.
Médica internista. Hospital San Juan de Dios (Pamplona).
Vocal de Medicina Libre y Colectiva del Colegio de Médicos de Navarra.

Dra. Coro Miranda Murua.
Cirujana. Complejo Hospitalario de Navarra.

Dr. Tomás Rubio Vela.
Médico internista. Complejo Hospitalario de Navarra.
Tesorero del Colegio de Médicos de Navarra.

Prólogo

Rafael Teijeira

Presidente del Colegio de Médicos de Navarra

El Certamen de Casos Clínicos del Colegio de Médicos de Navarra se ha convertido en una de las actividades con mayor aceptación entre los médicos más jóvenes. En su quinta edición, ha logrado una cifra record de 62 casos clínicos presentados y un alto nivel científico, que evidencia la calidad formativa de nuestros residentes.

Para el Colegio es una satisfacción potenciar la figura del médico residente y contribuir a su desarrollo profesional. En esta línea seguiremos trabajando.

Este libro, en formato online, recoge solo una muestra del trabajo realizado por nuestros médicos más jóvenes. Se publican los 10 casos clínicos que llegaron a la fase final de la presentación oral y los 10 seleccionados en formato póster. A los que habéis participado, gracias por vuestra implicación y por contribuir a la extensión del conocimiento médico del que ya sois pieza clave. A los que todavía no habéis participado, os animamos a hacerlo en años sucesivos y a seguir consolidando esta actividad que nos llena de orgullo.

No sería posible este Certamen sin la ayuda y la generosidad del Jurado, que dedica una parte importante de su tiempo a revisar y valorar cada caso presentado, con la única gratificación de compartir su experiencia y su saber con las nuevas generaciones de médicos. Gracias por reforzar los vínculos de la Profesión, engrandecer su vocación altruista y ser referencia para los que todavía están formándose.

V Certamen de
Casos Clínicos para
Médicos Internos Residentes

Presentación Oral
Primer Premio

BRAZO CATASTRÓFICO. UN RETO TERAPÉUTICO EN UNA PACIENTE CIEGA

Autora:

Cristina Gómez Martínez de Lecea.

Especialidad:

Cirugía Plástica, Estética y Reparadora.

Centro de trabajo:

Clínica Universidad de Navarra.

Autores colaboradores:

Olivas Menayo J.
Bérniz Laborda C.
Estiragués Cerdá M.

Resumen

Presentamos el caso de una paciente con la extremidad superior izquierda catastrófica e indicación inicial de amputación. La paciente, zurda e invidente, había sufrido recientemente la pérdida de su único hijo de 10 años. Había comenzado a practicar ciclismo en tandem como psicoterapia cuando es atropellada por un camión. Ingresa requiriendo tratamiento de urgencia con necesidad de un by-pass braquio-radial y posteriores fasciotomías al evolucionar en un Síndrome Compartimental. Desarrolla un sufrimiento tisular importante con compromiso de la vialbilidad de la extremidad. Sin embargo, la paciente muestra su necesidad de conservar la extremidad de la cual es dependiente para la vida cotidiana y leer Braille. Tras varios refrescamientos y la colocación de un sistema de presión negativa se optimiza un lecho adecuado para cobertura inmediata. Una vez asegurada la irrigación tisular, mediante el verde de indocianina, se consigue una cobertura permanente con injertos cutáneos y se salva la extremidad.

Palabras clave

Extremidad superior catastrófica, síndrome compartimental, sistema VAC, angiografía con verde de indocianina.

Caso Clínico

Mujer de 49 años que ingresa en nuestro Hospital, el 18 de Febrero de 2017, con brazo catastrófico.

Antecedentes personales:

Glaucoma congénito con ceguera secundaria a los 26 años.
No alergias medicamentosas conocidas.
No hábitos tóxicos.

Tratamiento al ingreso:

Augmentine 875/125mg (1-1-1) y Adiro 100mg (0-0-1).

Historia actual:

En Diciembre del 2016, la paciente, zurda e invidente, pierde a su único hijo de 10 años al sufrir un traumatismo craneocefálico accidental en el baño. Por este motivo, entra en una fuerte depresión, que intenta superar iniciando la práctica de ciclismo en tandem con su marido. Sin embargo, el 15 de febrero de 2017, es atropellada por un camión de carga mientras realizaba este deporte. En el accidente, la paciente es la única que resulta afectada y presenta traumatismo craneoencefálico leve, traumatismo cerrado en tórax con fractura de 2ª y 3ª costillas derechas y fractura abierta de húmero izquierdo Gustillo III C con sección de la arteria braquial. En el ingreso por urgencias requiere una estabilización hemodinámica y un by-pass con vena safena braquio-radial. Ante el mal estado de la extremidad, diferentes especialistas proponen la amputación. Sin embargo, en una conversación en UCI la paciente declara la necesidad e ilusión de mantener la extremidad, de la cual es dependiente para realizar las tareas de la vida diaria y leer Braille.

En los días siguientes, la paciente empeora y desarrolla un Sindrome Compartimental, que compromete aún más la vascularización de la extremidad y que require de fasciotomías de urgencia (Figura 1). Ante la inestable irrigación del brazo y el riesgo elevado de infección se decide conseguir una cobertura transitoria mediante el sistema VAC de presión negativa. Durante el ingreso requirió tres intervenciones bajo anestesia general para desbridar el tejido musculocutáneo que iba desvitalizándose, objetivar una adecuada neurovascularización distal que asegurase la funcionaliadad de la extremidad, descartar la infección localizada y nueva cobertura con el sistema VAC (Figura 2). Durante este tiempo, la amputación seguía sin ser

descartada pero la paciente persistía interesada en mantenar la extremidad y la presencia de movilidad de la mano potenciaba a intentar preservarla. A las tres semanas, tras observarse mejoría del lecho quirúrgico y viabilidad de la musculatura restante, mediante una angiografía con verde de indocianina (Figura 3), se decide realizar una cobertura definitiva con injertos cutáneos de espesor parcial obtenidos de ambos muslos. A los 5 días éstos prendieron al 100% en dorso y cara lateral del antebrazo, a excepción de la zona medial del codo (Figura 4). En el postoperatorio inmediato la paciente presentaba un importante edema de la mano, pero mantenía la sensibilidad y dorsiflexion de los primeros cuatro dedos. El 6 de Abril la paciente es dada de alta con la extremidad conservada.

Discusión

Una vez más, este caso clínico representa un ejemplo de personalización e individualización terapéutica en la práctica médica.

El concepto de brazo catastrófico implica un malestado de la extremidad, con aplastamiento tisular, desvitalización del tejido muscular y óseo, mas una afectación de la vascularización, que conllevan un pronóstico nefasto del miembro lesionado. El tratamiento generalmente empleado es la amputación debido a la pérdida de funcionalidad de la zona implicada, así como el alto riesgo de infección y afectación sistémica con compromiso vital del paciente. Además, si a este estado basal se le añade un síndrome compartimental, la esperanza de conservar el brazo afecto disminuye considerablemente (1,2). No obstante, una relación medico paciente cercana y el trabajo en equipo multidisciplinar permiten conocer las necesidades personales del enfermo y las posibilidades terapéuticos disponibles para orientar el esfuerzo y los medios a un único fin común.

Las circunstancias de nuestra paciente, invidente y zurda, con el antecedente trágico de la pérdida del hijo y la afectación del brazo del que dependía para su vida diaria, animó al equipo a realizar un tratamiento conservador en primera instancia. A pesar del estado basal del que se partía, la persistencia de movilidad y sensibilidad de cuatro dedos de la mano dejaba la amputación en segundo lugar. No obstante, el requisito necesario era asegurar una adecuada irrigación y funcionalidad de la extremidad, así como controlar la posible aparición de una infección sistémica que comprometiera la vida de la paciente.

Para ello, el empleo del Sistema VAC ha mostrado ofrecer un margen de actuación terapéutico. Existen muchos estudios que demuestran la eficacia

de éste a la hora de facilitar una adecuada limpieza de las heridas, una protección mecánica antimicrobiana, la neoangiogénesis en zonas poco vascularizadas y el desarrollo de tejido de granulación (3,4). Todo ello, favorece el desarrollo de un lecho tisular sano sobre el cual valorar diferentes medios de cobertura y, en especial, en esta paciente ofreció la oportunidad de desplazar la amputación como segunda opción. Por otro lado, esta viabilidad tisular puede ser evaluada y asegurada intraoperatoriamente con la ayuda de la angiografía con Verde de Indocianina. Esta técnica, utilizada en diferentes especialidades (plástica, oftalmología, traumatología, vascular, etc), emplea una sustancia emisora de luz que permite valorar in vivo la perfusión tisular (3,4). Es un procedimiento seguro, fácil de utilizar, útil para delimitar con mayor claridad el tejido desvitalizado y permitir un desbridamiento quirúrgico más minucioso sin resecar tejido potencialmente viable. Ambos procedimientos son factibles y ofrecen importantes ventajas terapéuticas en pacientes de estas características.

Conclusiones

Pacientes jóvenes, discapacitados y dependientes de una extremidad para su vida cotidiana, han de ser valorados multidisciplinarmente, intentando realizar como primera línea de actuación un tratamiento lo más conservador posible. Métodos relativamente novedosos de evaluación de la irrigacción tisular como la angiografía con Verde de Indocianina o terapéuticos como el Sistema VAC, representan dos técnicas factibles y seguras que permiten un margen de actuación eficaz y menos agresivo, dando una oportunidad de preservar la extremidad afecta en este perfil de pacientes.

Figura 1:
Fasciotomías realizadas para el tratamiento del Síndrome Compartimental en la extremidad superior izquierda.

Figura 2:
Estado de la paciente tras desbridamiento del compartimento superficial de la region anterior del antebrazo, del compartimento posterolateral y cobertura de los defectos medainte Sistema VAC.

Figura 3:
Valoración intraoperatoria de la irrigación del dorso de la mano, del antebrazo y del codo-brazo mediante angiografía con verde de indocianina endovenoso.

Figura 4:
Injerto cutáneo de espesor parcial a los 5 días de su colocación en el compartimento dorsal del antebrazo y a los 10 días de su colocación en el mismo compartimento y en la region anteromedial.

Bibliografía

1. *Leversedge FJ, Moore TJ, Peterson BC, Seiler JG. Compartment syndrome of the upper extremityJ Hand Surg Am. 2011 Mar; 36 (3):544-59.*
2. *Von Keudell AG, Weaver MJ, Appleton PT, Bae DS, Dyer GS, Heng M, Jupiter JB, Vrahas MS. Diagnosis and treatment of acute extremity compartment syndrom. Lancet. 2015 Sep.*
3. *Webster J, Scuffham P, Stankiewicz M, Chaboyer WP. Negative pressure wound therapy for skin grafts and surgical wounds healing by primary intention. Cochrane Database Syst Rev. 2014 Oct 7;(10):CD009261.*
4. *El-Sabbagh AH. Negative pressure wound therapy: An update. Chin J Traumatol. 2017 Jan 25.*
5. *IGurtner GC, Jones GE, Neligan PC, Newman MI, Phillips BT, Sacks JM, Zenn MR. Intraoperative laser angiography using the SPY system: review of the literature and recommendations for use. Ann Surg Innov Res. 2013 Jan 7; 7 (1):1.*
6. *Maxwell AK, Deleyiannis FW.Utility of Indocyanine Green Angiography in Arterial Selection during Free Flap Harvest in Patients with Severe Peripheral Vascular Disease. Plast Reconstr Surg Glob Open. 2016 Oct 25; 4 (10).*

V Certamen de
Casos Clínicos para
Médicos Internos Residentes

Presentación Oral
Segundo Premio

EPISODIO DE AMNESIA GLOBAL TRANSITORIA COMO FORMA DE DEBUT DE UNA ENCEFALITIS LÍMBICA AUTOINMUNE ASOCIADA A ANTICUERPOS ANTI-CASPR2

Autora:

Inés Esparragosa Vázquez.

Especialidad:

Neurología.

Centro de trabajo:

Clínica Universidad de Navarra.

Autores colaboradores:

Valentí-Azcárate R.
Moreno-Ajona D.
Gállego Pérez-Larraya J.

Resumen

Presentamos el caso de un paciente con clínica de amnesia global transitoria como debut de una encefalitis límbica autoinmune por anticuerpos anti-CASPR2. Posteriormente, comenzó a presentar episodios de sudoración fría y piloerección. La exploración física, RM cerebral y electroencefalograma (EEG) fueron normales. Debido al aumento de la frecuencia de los episodios, se repitió el estudio con RM cerebral, monitorización vídeo-EEG y analítica sanguínea y de líquido cefalorraquídeo, objetivándose crisis epilépticas de origen temporal derecho y positividad para anticuerpos anti-superficie neuronal anti-CASPR2. Se descartó la presencia de un tumor asociado mediante PET-body. Se inició tratamiento antiepiléptico y tratamiento endovenoso con inmunoglobulinas y esteroides, mostrando buena evolución.

Los anticuerpos anti-CASPR2 se asocian a diversos síndromes neurológicos: neuromiotonía, síndrome de Morvan y encefalitis límbica con crisis del lóbulo temporal. En el 30% de los casos, dichos anticuerpos pueden estar relacionados con tumores. El tratamiento temprano con inmunoglobulinas e inmunosupresores puede mejorar el pronóstico.

Palabras clave

Encefalitis, autoinmune, anti-CASPR2, canales de potasio, anticuerpos, VGKC.

Caso Clínico

Varón de 65 años. Como antecedentes personales destaca la presencia de factores de riesgo vascular (hipertensión arterial, diabetes mellitus tipo 2 y dislipemia) y un infarto agudo de miocardio antiguo tratado con un stent. En tratamiento con ácido acetilsalicílico, antidiabéticos orales, simvastatina y antihipertensivos.

En la primera consulta, el paciente refería haber presentado un mes antes, un episodio de 30-60 minutos de duración de incapacidad para registrar información nueva y dificultad para evocar hechos recientes, encontrándose muy repetitivo. Reconocía datos autobiográficos, y no tenía dificultad para la comprensión ni expresión del lenguaje. Tampoco experimentó disminución del nivel de consciencia o alerta. En este estado fue capaz de conducir hasta un Centro de Salud. La recuperación fue gradual. Fue derivado a su Hospital de referencia, donde le realizaron una TC y RM cerebrales que fueron informadas como normales, así como análisis sanguíneo general sin hallazgos significativos y un EEG sin registro de anomalías valorables en reposo ni bajo activación, estableciéndose el diagnóstico de amnesia global transitoria.

El paciente refería amnesia del episodio, que no se había vuelto a repetir. Además, había asociado la aparición de episodios de segundos de duración consistentes en sensación de malestar general, sudoración fría y piloerección generalizada.

En la exploración física, el paciente presentaba un buen estado general. La auscultación mostraba ruidos cardiacos rítmicos, sin soplos, así como ausencia de soplos carotideos. En la exploración neurológica las funciones superiores estaban conservadas. La campimetría por confrontación era normal, así como los pares craneales. No claudicaba en maniobras antigravitatorias de Barré ni Mingazzini. El balance por grupos musculares, tono y trofismo musculares estaban conservados. La sensibilidad superficial y profunda estaban conservadas en extremidades y tronco. Los reflejos osteotendinosos eran simétricos, a 2/4. El reflejo cutáneo-plantar era flexor bilateralmente. El equilibrio, la coordinación y la marcha eran normales.

Se realizó un EEG donde no se registraron anomalías, recomendándose control evolutivo.

Transcurridos dos meses desde la primera visita, el paciente volvió a consultar por aumento de la frecuencia de los episodios consistentes en sensación de malestar general, sudoración fría y piloerección, llegando a tener hasta 14 episodios en un mismo día, asociando además momentos

breves de inatención, dificultad para reconocer a algunas personas, olvido de conversaciones recientes y tendencia a la somnolencia.

Se decidió ingreso hospitalario, realizándose monitorización con vídeo-EEG donde se objetivaron episodios breves de sensación de escalofrío con piloerección y dos despertares que por registro EEG correspondían a crisis epilépticas de origen temporal derecho. Se inició tratamiento antiepiléptico con Levetiracetam 1000 mg cada 12 horas, y Clonacepam 0,5 mg al día. Se completó el estudio con una RM cerebral que mostraba un aumento del volumen y tenue hiperintensidad de señal en T2/FLAIR en ambos lóbulos temporales mediales, con predominio derecho (Imagen 1) y se realizó una analítica sanguínea con resultados en rango de normalidad; serología de Enfermedad de Lyme, VIH 1 y 2 negativas y una punción lumbar, donde destacaba una pleocitosis linfocítica. Ante la sospecha de una encefalitis límbica de probable origen autoinmune, se administró tratamiento endovenoso con inmunoglobulinas a razón de 0,4 g/kg/día durante 5 días y metilprednisolona 1g/día durante 5 días. Posteriormente, se realizó un PET-TC corporal con resultado normal y con un PET de metabolismo FDG cerebral con aumento de actividad cortical en la región amigdalo-hipocámpica de ambos hemisferios con predominio derecho, hallazgo sugestivo de una encefalitis límbica (Imagen 2). Se solicitaron anticuerpos onconeuronales (Hu, Yo, Ri, Tr, CV2, anfifisina, Ma2, SOX1) en líquido cefalorraquídeo que fueron negativos, siendo positivos los anticuerpos anti-superficie neuronal anti-CASPR2 en líquido cefalorraquídeo y suero.

Finalmente, el paciente fue diagnosticado de una encefalitis límbica de etiología autoinmune, asociada a anticuerpos anti-CASPR2, que había debutado como una amnesia global transitoria, asociando posteriormente crisis epilépticas amnésicas y disautonómicas, así como somnolencia.

Se realizó seguimiento en consulta de Neurología, llegando a administrarse hasta 4 ciclos de inmunoglobulinas endovenosas en los meses posteriores. Debido a la recurrencia de las crisis epilépticas a pesar del tratamiento, se asoció tratamiento con Rituximab. Se llegaron a administrar hasta 4 dosis, quedando el paciente asintomático sin tratamiento inmunoterápico activo durante al menos un año de seguimiento.

Discusión

La encefalitis aguda es una enfermedad neurológica rápidamente progresiva, que se desarrolla mayoritariamente en menos de 6 semanas, producida por la inflamación del tejido cerebral. La incidencia estimada en países desarrollados es de 5-10 casos por 100.000 habitantes por año, afectando a pacientes de todas las edades (2). La causa más frecuentemente reconocida es la infecciosa (1,2), aunque en los últimos 10 años se han descrito numerosos síndromes que presentan un origen autoinmune, llegando a ser en la actualidad la tercera causa más frecuente de encefalitis aguda (1). Estos síndromes están asociados a anticuerpos contra receptores de membrana neuronales, contra antígenos intracelulares o contra proteínas sinápticas (Tabla 1) (2) y pueden presentarse con una clínica muy florida, pudiendo simular una encefalitis infecciosa, asociando además síntomas psiquiátricos como cambios de humor o psicosis, y síntomas neurológicos diversos, tales como crisis epilépticas, movimientos anormales y disminución del nivel de consciencia (1).

Dentro de los numerosos anticuerpos descubiertos en los últimos 10 años, existen los anticuerpos contra los canales de potasio dependientes de voltaje, presentes en la membrana de las células del sistema nervioso, que tienen un papel fundamental la repolarización celular tras el potencial de acción. En el año 2010, se descubrieron anticuerpos contra proteínas asociadas a dichos canales de potasio, entre ellas la proteína LGI1 (leucine-rich glioma inactivated 1) y Caspr2 (contactin-associated protein-like 2) (4,5); esta última presente en las células del sistema nervioso central y periférico, explicando la gran variedad de síntomas asociados, como la presencia de crisis epilépticas, encefalitis límbica, disautonomía, hiperexcitabilidad del sistema nervioso periférico con calambres o fasciculaciones, alteración del nivel de consciencia y deterioro cognitivo, pudiendo simular una enfermedad neurodegenerativa. Estos anticuerpos son más prevalentes en varones mayores de 60 años, en los que hasta el 30% puede asociar un tumor (más frecuentemente el timoma) (1-5).

Para el diagnóstico (Tabla 2), se debe llevar a cabo una analítica sanguínea general (con resultados normales en la mayoría de los pacientes), una punción lumbar que puede mostrar una pleocitosis linfocítica e hiperproteinorraquia (aunque puede ser normal), una RM cerebral con imagen característica de hiperintensidad de señal en uno a ambos lóbulos temporales mediales y un EEG, que en muchos casos es inespecífico. Los anticuerpos pueden ser detectados en suero y LCR mediante radioinmunoensayo, confirmando el diagnóstico (5).

En los pacientes en los que se confirma la presencia de un tumor, la extirpación del mismo, si es posible, es esencial para conseguir una mejoría clínica. Además, en todos los pacientes, el tratamiento inmunoterápico con inmunoglobulinas endovenosas, plasmaféresis o corticoides es beneficioso, considerándose primera línea terapéutica (3,4,5). Los pacientes que no responden a terapia de primera línea deben recibir tratamiento inmunoterápico de segunda línea con Rituximab o Ciclofosfamida, consiguiendo una mejor respuesta que aquellos que se mantienen en primera línea (3), quedando asintomáticos hasta el 75% de los pacientes (5).

Conclusiones

Ante un cuadro clínico de amnesia global transitoria, especialmente en varones mayores de 60 años, debe considerarse el diagnóstico diferencial con una encefalitis límbica asociada a anticuerpos anti-Caspr2. La asociación de síntomas disautonómicos apoya esta última sospecha diagnóstica.

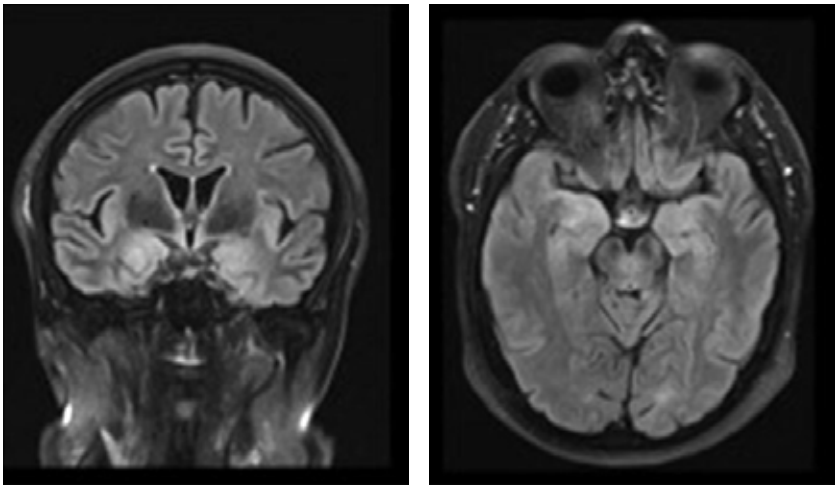

Imagen 1:
Hiperintensidad de señal con discreto aumento de tamaño de las amígdalas hipocámpicas, de predominio derecho, en secuencia T2-FLAIR de RM cerebral.

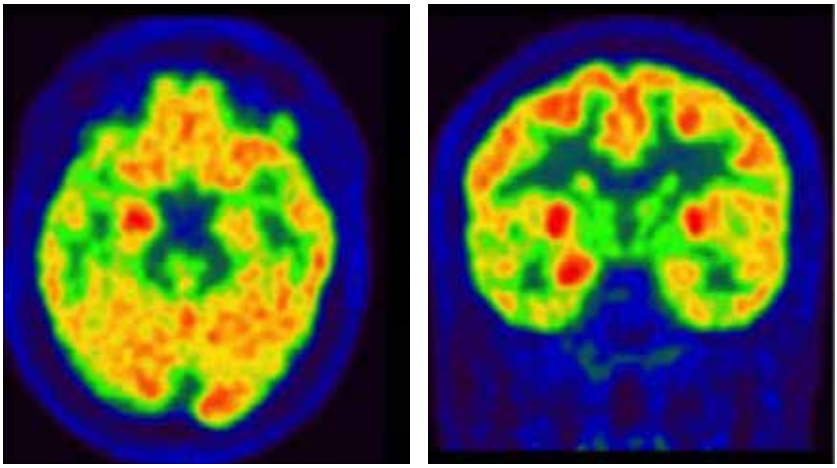

Imagen 2:
Metabolismo cerebral FDG. Aumento de actividad cortical en la región amígdalo-hipocámpica de ambos hemisferios, con predominio derecho.

Tabla 1: Anticuerpos en el diagnóstico de encefalitis autoinmune.

Síndrome		Frecuencia de cáncer	Tipo de cáncer
Anticuerpos contra antígenos intracelulares			
Hu	Encefalitis límbica	>95%	Carcinoma de pulmón de células pequeñas
Ma2	Encefalitis límbica	>95%	Seminoma testicular
GAD	Encefalitis límbica	25%	Timoma, Carcinoma de pulmón de células pequeñas
Anticuerpos contra receptores sinápticos			
NMDA-R	Encefalitis anti-NMDA	Varía con la edad y sexo	Teratoma ovárico
AMPA-R	Encefalitis límbica	65%	Timoma, Carcinoma de pulmón de células pequeñas
GABA-R	Encefalitis límbica	50%	Carcinoma de pulmón de células pequeñas
GABA-R	Encefalitis	<5%	Timoma
mGluR5	Encefalitis	70%	Linfoma de Hodgkin
Receptor Dopamina 2	Encefalitis de ganglios basales	0%	–
Anticuerpos contra canales iónicos y otras proteínas de membrana celular			
LGI1	Encefalitis límbica	5-10%	Timoma
Caspr2	Síndrome de Morvan* o encefalitis límbica	30%	Timoma
DPPX	Encefalitis	<10%	Linfoma
MOG	Encefalomielitis diseminada aguda	0%	–
Aquaporina 4	Encefalitis	0%	–
GQ1b	Encefalitis de Bickerstaff+	0%	–

*Síndrome de Morvan: asociación de neuromiotonía, disautonomía, insomnio y delirium.
+Encefalitis de Bickerstaff: asociación de oftalmoplejía externa, ataxia y alteración de la conciencia (somnolencia, estupor o coma).

Tabla 2

Criterios diagnósticos de posible encefalitis autoinmune	
1	Inicio subagudo (<3 meses) de déficit de memoria reciente (memoria de trabajo), alteración del nivel de consciencia o síntomas psiquiátricos
2	Al menos una de las siguientes: • Déficit focal neurológico de nueva aparición • Crisis epilépticas no explicadas por un síndrome epiléptico ya diagnosticado previamente • Pleocitosis linfocítica en el líquido cefalorraquídeo • RM cerebral sugestiva de encefalitis*
3	Exclusión de otras causas alternativas

*Hiperintensidad de señal en T2-FLAIR en uno o ambos lóbulos temporales mediales.

Bibliografía

1. *Dalmau J, Graus F. Antibody-Mediated Encephalitis. The New England Journal of Medicine 2018 March; 378; 9.*
2. *Graus F, et Al. A clinical approach to diagnosis of autoinmune encephalitis. Lancet Neurology. 2016 April; 15(4): 391-404.*
3. *Dalmau J, Rosenfeld M.R. Autoimmune encephalitis update. Neuro-Oncology 2014; 16 (6), 771-778.*
4. *Sonderen A, Schreurs M.W.J, Wirtz P.W, Sillevis Smitt P.A.E, Titulaer M.J. From VGKC to LGI1 and CASPR2 encephalitis: The evolution of a disease entity over time. Autoimmunity Reviews 2016; 15:970-974.*
5. *Sonderen A, Petit-Pedrol M, Dalmau J, Titulaer M.J. The value of LGI1, Caspr2 and voltaje-gated potassium cannel antibodies in encephalitis. Nature Reviews: Neurology. 2017 May; 13:290-301.*

V Certamen de
Casos Clínicos para
Médicos Internos Residentes

Presentación Oral
Tercer Premio

SÍNDROME DE BUDD-CHIARI CRÓNICO, UN RETO DIAGNÓSTICO

Autora:

María Rullán Iriarte.

Especialidad:

Aparato Digestivo.

Centro de trabajo:

Complejo Hospitalario de Navarra.

Autores colaboradores:

Elosua González A.
García Albarrán L.

Resumen

Varón de 27 años diagnosticado de hepatocarcinoma multicéntrico sobre un hígado cirrótico de etiología enólica. Tras revisar la historia clínica, cuestionar el diagnóstico y realizar estudio completo se confirmó el diagnóstico de Síndrome de Budd-Chiari crónico en fase de cirrosis con múltiples nódulos hepáticos de regeneración secundarios a la afectación hepática por fallo de drenaje vascular, hipertensión portal e importante circulación colateral. El paciente fue tratado con heparina de bajo peso molecular y, posteriormente, mediante radiología intervencionista, se le realiza un shunt porto-sistémico transyugular intrahepático que conectaba la vena cava inferior con la porta derecha y otras dos prótesis metálicas autoexpandibles que desembocaban a unos 3 cm de la aurícula derecha y en la vena porta principal respectivamente con buena evolución.

Palabras clave

Síndrome Budd-Chiari, cirrosis hepática, TIPS.

Caso Clínico

Presentamos el caso de un varón de 27 años, natural de Pakistán, con antecedentes de hipotiroidismo, bebedor de unos 30g alcohol/día hasta los 23 años, sin otros antecedentes personales ni familiares de interés.

En 2013, se trasladó a Valencia y fue valorado en Urgencias por un episodio epigastralgia aguda, sin objetivarse alteraciones analíticas y que cedió con analgesia endovenosa, por lo que fue dado de alta. Ese mismo año, estando de visita en Pakistán le ingresaron por nuevo episodio de dolor en hipocondrio derecho, siendo diagnosticado de hepatopatía crónica de origen enólico. Por este motivo cesó el consumo de alcohol y regresó a España.

En 2014 se trasladó a Logroño e ingresó a finales de año por dolor abdominal. En el estudio realizado mediante TC abdominal se objetivaron numerosas lesiones ocupantes de espacio en parénquima hepático con signos de hepatopatía crónica e hipertensión portal. Presentaba ausencia de segmento hepático y subhepático de cava inferior con drenaje a través de lumbares colaterales. Posteriormente, se completó estudio con RM abdomen y fue diagnosticado de hepatocarcinoma multicéntrico sobre cirrosis hepática de origen enólico, iniciándose tratamiento con sorafenib, que el paciente toma de forma irregular.

En 2017 se trasladó al área de Tudela y en febrero de 2017, estando de visita en París, ingresó por cuadro de astenia marcada con molestias abdominales difusas y aftas orales. Afebril y sin signos de focalidad neurológica. No presentaba síntomas respiratorios ni genitourinarios. Se inició estudio en Francia observándose hepatomegalia dismorfica y múltiples nódulos a nivel hepático ya conocidos, con trombosis vena cava inferior, compatible con un Síndrome de Budd-Chiari (SBC). Posteriormente, fue trasladado a Navarra para completar el estudio.

A su llegada a Pamplona, se encontraba bien, asintomático salvo persistencia de molestias abdominales y coluria. En la exploración física destacaba ictericia mucocutánea y circulación colateral subcutánea en todo el abdomen y espalda. Auscultación cardiaca y pulmonar sin alteraciones. El abdomen estaba ligeramente distendido, blando, depresible, no doloroso a la palpación, con hepatomegalia de 2 traveses. Sin edemas ni signos de encefalopatía.

Tras la revisión del caso y la valoración de unos informes previos incompletos, teníamos serias dudas del primer diagnóstico establecido de hepatocarcinoma multicéntrico sobre cirrosis hepática enólica, debido a la

evolución clínica, la edad del paciente y la cantidad de alcohol ingerido. Además, revisando se objetivó alfafetoproteína normal en los análisis del 2014. En cambio, consideramos más plausible la posibilidad de que se tratase de un SBC y que las lesiones hepáticas fuesen debidas a defectos de perfusión secundarios. Con esta hipótesis se completó el estudio.

En los primeros análisis destacaba una pancitopenia (Hb 10 g/dl, hematocrito 31.5% Leucocitos 3.800 /ml Plaquetas 91.000 / mm3.), bilirrubina directa: 2.4 mg/dL, con transaminasas normales, albúmina de 3.4 g/dL y tiempo de protrombina del 50%.

Se realizó una ecografía-doppler abdominal observando signos de cirrosis hepática con parénquima hepático desestructurado con datos de hipertensión portal (esplenomegalia, ascitis y circulación colateral), además de vena cava inferior retrohepática colapsada con engrosamiento de su pared y ausencia de eco-doppler color en su interior sugestivo de trombosis crónica.

Dados los hallazgos ecográficos se realizó un estudio analítico completo de posibles causas de hepatopatía (serología virus B, C y VIH negativos, alfa 1 antitripsina y ceruloplasmina, autoinmunidad negativa, perfil férrico, marcadores tumorales incluida alfa fetoproteína) que resultó normal. El líquido ascítico era rico en proteínas (3.2g/dl) y contenía un gradiente seroascítico de albúmina (GASA) >1.1 g/dl, con 200 leucocitos. El valor de la adenosin deaminasa fue normal y en la citología no se vieron células malignas.

Se completó el estudio mediante angio-TC abdominal (Figuras 1 y 2), observando signos de cirrosis hepática con hipertensión portal y redistribución vascular, con múltiples nódulos hipervasculares hepáticos. Trombosis de vena cava inferior y venas suprahepáticas, con abundante circulación colateral ascitis y esplenomegalia. Se realizó además una RM hepática en la que se observaba un hígado cirrótico, con múltiples lesiones focales descritas como LiRads 4: compatibles con hepatocarcinoma.

Ante estos hallazgos, revisamos el caso de forma conjunta con el servicio de radiología intervencionista llegando al diagnóstico de SBC crónico con nódulos de regeneración hepáticos probablemente secundarios al problema de drenaje vascular.

Ante este diagnóstico se inició estudio etiológico del SBC, pensando en un primer momento en una posible enfermedad de Behçet por las aftas orales. Sin embargo, tras el estudio por reumatología concluimos que no cumplía criterios para realizar dicho diagnóstico (test de Patergia negativo, HLA B51 negativo, valoración oftalmológica y RM cerebral normales). Tampoco tenía datos de lupus ni de sarcoidosis.

Asimismo, se realizó estudio de trombofilia con anticoagulante lúpico negativo, anticuerpos anticardiolipina, proteína C y S normales; ausencia de la mutación JAK2, incluyendo exón 12 y estudio de Hemoglobinuria paroxística nocturna negativo. Además, se descartaron también los síndromes mieloproliferativos.

El paciente no presentaba aumento de ritmo deposicional, rectorragia, ni clínica genitourinaria. En los análisis los eosinófilos se encontraban en cifras normales. Se realizó estudio microbiológico de heces y orina sin objetivar parásitos y la única serología que resultó ligeramente positiva para Ig G fue el esquistosoma

Durante el ingreso, reinterrogamos al paciente por traumatismos o intervenciones quirúrgicas previas confirmando que no se habían producido. Sin embargo, el paciente recordó que en varias ocasiones había precisado tratamiento para tratar enfermedades parasitarias en Pakistán, sin saber precisar más; dato que podría explicar los títulos bajos de la serología Ig G para el esquistosoma.

Finalmente, se diagnosticó de "Síndrome de Budd-Chiari crónico idiopático, pendiente de descartar membrana congénita (trombosis crónica de venas suprahepáticas y de la vena cava inferior) con cirrosis hepática (Child-Pugh A6, MELD 13) e hipertensión portal secundarias (ascitis, esplenomegalia, circulación colateral y varices esofágicas pequeñas) con nódulos hepáticos de regeneración probablemente secundarios al problema de drenaje vascular hepático".

Se instauró durante el ingreso tratamiento diurético para la ascitis con furosemida y espironolactona a dosis bajas junto con anticoagulación con heparina de bajo peso molecular.

Con este diagnóstico se trasladó a la Clínica Universidad de Navarra para completar estudio y valorar opciones terapéuticas como es el shunt portosistémico transyugular intrahepático (TIPS).

Se realizó angiografía abdominal objetivando trombosis crónica de vena cava inferior y venas suprahepáticas, inversión del flujo en vena cava inferior infrarrenal con opacificación retrógrada del sistema ácigos y shunt arterioportal masivo con repermeabilización de vena umbilical (único drenaje hepático) y relleno de un abundante plexo venoso colateral en pared abdominal anterior, vena porta principal permeable con flujo hepatopetal y relleno hepatofugal de varices gastroesofágicas (Figura 3).

Además, se realizó biopsia hepática percutánea con obtención de dos cilindros. Al observar, en la arteriografía postbiopsia, mínima extravasación transcapsular de contraste se decidió embolizar la rama subsegmentaria

con microils. Se realizó cavografía diagnóstica, colocando la punta distal del catéter a la altura de la desembocadura de las venas renales. Se observa trombosis de la vena cava inferior intrahepática de unos 8-10 cm de longitud. La obstrucción se recanalizó con guía y catéter, lo cual indicaba que se trataba de una trombosis crónica y no de una membrana congénita. Se dilató la obstrucción de cava con balón de 12 mm, sin dejar prótesis en espera de las decisiones terapéuticas.

En el estudio histológico hepático, se observaron nódulos separados por tabiques de tejido fibroconectivo en los que llamaba la atención, en muchos de ellos, un gran número de vasos de pared fina con una marcada congestión vascular y eritrorragia. Focalmente se observaba una ligera dilatación de sinusoides hepáticos, y los espacios porta presentaban expansiones fibrosas marcadas y un ligero infiltrado linfocitario. No se observaron depósitos de hierro ni proteína asociada del cobre, ni globos hialinos. Todo ello compatible con cirrosis hepática secundaria a forma crónica de SBC.

Posteriormente, se realizó el TIPS con una prótesis que conectaba la vena cava inferior con la porta derecha y otras dos prótesis metálicas autoexpandibles que desembocaban a unos 3 cm de la aurícula derecha y en vena porta principal respectivamente. Además, se añadió una prótesis en vena cava inferior. Se embolizaron algunas colaterales venosas con múltiples coils.

Mediante ecografía doppler abdominal se comprobó el buen funcionamiento de las prótesis: Porta permeable con flujo hepatópeto a 30 cm/s. Se identificó la prótesis metálica desde la porta a la vena cava inferior (TIPS), permeable con velocidad de flujo en torno a 140 cm/s y la vena cava inferior permeable en todo su recorrido (Figura 4).

Transcurridos 8 meses, el paciente ha sido valorado en consultas sucesivas sin presentar complicaciones. Se encuentra asintomático y continua tratamiento únicamente con HBPM, pendiente de suspenderlo e iniciar anticoagulación oral.

Discusión

Presentamos este caso porque, además de ser complejo y didáctico, demuestra la gran importancia de cuestionarnos en todo momento los diagnósticos establecidos, principalmente cuando la evolución clínica es atípica. En este caso, el paciente fue diagnosticado y tratado inicialmente como una cirrosis hepática enólica con un hepatocarcinoma multicéntrico recibiendo tratamiento con sorafenib. Sin embargo, al reevaluar al paciente y realizar las pruebas correspondientes llegamos a la conclusión de que dicho diagnóstico era erróneo y el verdadero diagnóstico era el de SBC crónico, por lo que el tratamiento indicado no era sorafenib sino anticoagulación y TIPS.

El SBC se caracteriza por la obstrucción parcial o completa del flujo venoso hepático, a cualquier nivel desde las vénulas hepáticas hasta la unión de la vena cava inferior con la aurícula derecha. Aunque en la mayoría de las ocasiones esta obstrucción es debida a la trombosis de las venas suprahepáticas (1, 2).

La globalización y la inmigración actual nos obligan a tener en mente enfermedades y etiologías que son más prevalentes en otros lugares del mundo, como es el ejemplo del caso descrito. La prevalencia del SBC es muy variable en función del área geográfica de procedencia; mientras que en ciertos países asiáticos como Nepal es una causa común de hepatopatía, en los países occidentales es una enfermedad rara, con una incidencia estimada de 1 caso por cada 2.5 millones de personas-año (3, 4)

La consecuencia final de esta obstrucción venosa es el aumento de la presión hidrostática en los sinusoides hepáticos, que puede ocasionar una necrosis hepatocitaria alrededor de la vena centrolobulillar. Si persiste la obstrucción en las estas de necrosis aparecerán zonas de fibrosis cicatricial pudiendo llegar a producirse una cirrosis, como en nuestro caso. Por ello, el SBD puede presentarse de distintas formas clínicas (1):

- Forma fulminante: ocurre en < 5% y aparece cuando la obstrucción es rápida y extensa, produciéndose una intensa necrosis hepática. La clínica se inicia con dolor abdominal, vómitos, hepatomegalia dolorosa de brusca aparición, elevación importante de las transaminasas, ictericia, ascitis y signos de insuficiencia hepática aguda grave, con encefalopatía; presentando un pronóstico muy malo.
- Forma subaguda: es la más frecuente, suele aparecer dolor abdominal, ascitis, hepatomegalia, aumento de las transaminasas, hiperbilirrubinemia y descenso en el tiempo de protrombina. El periodo de desarrollo

de la trombosis suele ser entre 2 semanas y 6 meses. Esta forma clínica también puede pasar inadvertida, siendo paucisintomático y detectándose al completar el estudio tras un hallazgo incidental analítico o de hepatoesplenomegalia.

Forma crónica o de cirrosis: la clínica es equivalente a cualquier otro tipo de cirrosis con hipertensión portal, pudiéndose observar arañas vasculares y circulación colateral, así como ascitis, encefalopatía o hemorragia por varices esofágicas. Destaca una ascitis con GASA>1.1 g/dl, rico en proteínas y con baja celularidad, como en el caso descrito.Las causas del SBC se desglosan en la Tabla 1. En nuestro caso se realizó un estudio completo sin hallar la etiología del SBC, siendo diagnosticado de un SBC crónico idiopático. Actualmente, la causa más frecuente de SBC son las enfermedades mieloproliferativas y los trastornos trombofílicos (5), sin embargo en nuestro paciente no se identificó ninguno de los dos.

El tratamiento inicial consiste en la anticoagulación para evitar la extensión de las lesiones trombóticas. Posteriormente, si es posible, se realiza una angioplastia y/o colocación de TIPS mediante radiología intervencionista. Finalmente, los pacientes que cumplen criterios para ser introducidos en lista de trasplante hepático y es técnicamente factible deben ser introducidos en dicha lista (6,7). Además, según la etiología el tratamiento dirigido se debe instaurar en cuanto sea posible. En nuestro caso, el paciente no cumplía criterios de trasplante hepático a pesar de tener una cirrosis, por lo que se optó por la realización de TIPS con buena evolución.

Tabla 1: Etiología del síndrome de Budd-Chiari.

Trombóticas	No trombóticas
Enfermedades mieloproliferativas • Policitemia vera • Trombocitemia esencial • Mielofibrosis Hemoglobinuria paroxística nocturna Trastornos trombofílicos • Síndrome antifosfolípido • Déficit de proteína S • Déficit de proteína C • Mutación de factor V de Leiden (resistencia de la proteína C activada) • Déficit de antitrombina III Hipoplasminogenemia • Déficit de activador tisular plasminógeno o aumento inhibidor del t-Pa • Mutación del gen de la protrombina • Hiperhomocisteinemia Embarazo Toma de anticonceptivos orales Enfermedad de Behçet Enfermedad inflamatoria intestinal Lupus eritematoso sistémico Sarcoidosis	Membranas en VCI Neoplásicas Trauma • Estenosis de la VCI postrauma • Herniación hepática postrauma • Laceración de la VCI • Hematoma hepático con compresión Enfermedades infecciosas • Filariasis • Hidatidosis

Adaptada de (1)

Figuras 1 y 2: *Angio-TC abdominal: Hepatomegalia con signos de hipertensión portal y redistribución vascular, con múltiples nódulos hipervasculares hepáticos. Trombosis de vena cava inferior y venas suprahepáticas, con abundante circulación colateral ascitis y esplenomegalia.*

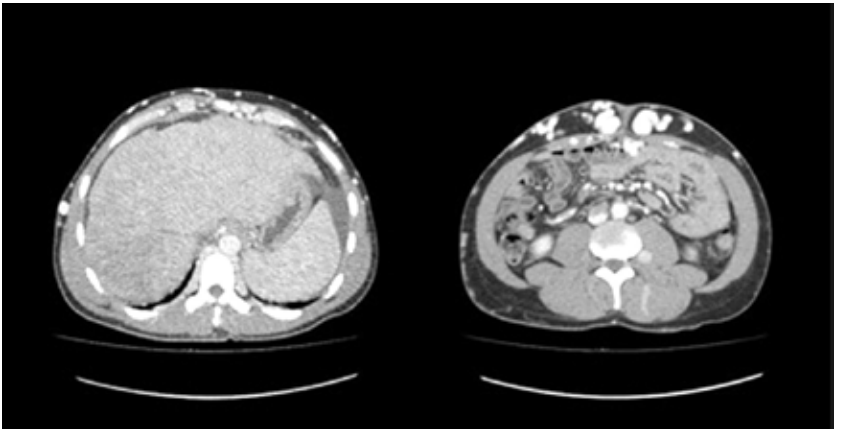

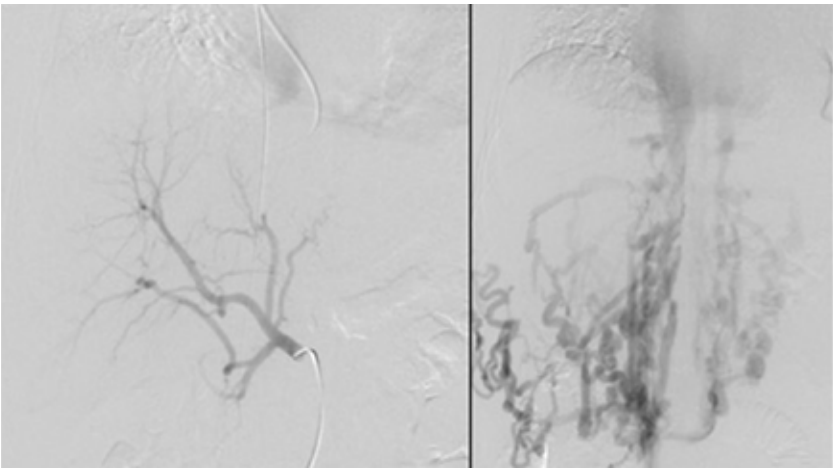

Figuras 3:
Angio-TC abdominal: Hepatomegalia con signos de hipertensión portal y redistribución vascular, con múltiples nódulos hipervasculares hepáticos. Trombosis de vena cava inferior y venas suprahepáticas, con abundante circulación colateral ascitis y esplenomegalia.

Figuras 4:
Ecografía doppler abdominal Prótesis metálica permeable desde la porta a la vena cava inferior (TIPS).

Bibliografía

1. *García-Pagán JC, Perelló A, Bosch J. Síndrome de Budd-Chiari. Gastroenterol Hepatol 2000; 23: 491-7.*
2. *Martens P, Nevens F. Budd-Chiari syndrome United European Gastroenterology Journal 2015, Vol. 3(6) 489–500.*
3. *Plessier A and Valla DC. Budd-Chiari syndrome. Seminars in Liver Disease. 2008; 28: 259–69.*
4. *Darwish MS, Plessier A, Hernandez-Guerra M, Fabris F, Eapen CE, Bahr MJ, et al. Etiology, management, and outcome of the Budd- Chiari syndrome. Ann Intern Med 2009; 151: 167–75.*
5. *Correa Gaviria S, Ramírez AC, Espinoza Herrera YP, Restrepo Gutiérrez JC. A Review of Budd Chiari Syndrome. Rev Col Gastroenterol.2016;31: 242-51.*
6. *Garcıa-Pagan JC, Heydtmann M, Raffa S, et al. TIPS for Budd-Chiari syndrome: Long-term results and prognostics factors in 124 patients. Gastroenterology. 2008; 135: 808–15.*
7. *Darwish MS, Valla DC, de Groen PC, Zeitoun G, Hopmans JA, Haagsma EB, et al. Determinants of survival and the effect of portosystemic shunting in patients with Budd-Chiari syndrome. Hepatology 2004; 39: 500–8.*

V Certamen de
Casos Clínicos para
Médicos Internos Residentes

Presentación Oral
Finalista

EMBOLIZACIÓN PROFILÁCTICA DE ARTERIAS UTERINAS EN EMBARAZO ECTÓPICO CERVICAL: MÉDICO PRECAVIDO VALE POR DOS

Autora:

Begoña Gastón Moreno.

Especialidad:

Ginecología y Obstetricia.

Centro de trabajo:

Complejo Hospitalario de Navarra.

Autores colaboradores:

Zabaleta Loinaz I.
Abián Franco N.
Ruiz García M.

Resumen

Secundigesta de 37 años, valorada previamente en Fertilidad por esterilidad secundaria. Acude a Urgencias de Ginecología por amenorrea de 6+5 semanas y sangrado de origen genital indoloro. Tras la exploración física y ecográfica se llega al diagnóstico de gestación ectópica endocervical. Previo ingreso hospitalario, se inicia tratamiento médico con metrotexate IM. En ecografía de control, se evidencia persistencia de latido cardíaco embrionario positivo, por lo que tras embolización selectiva y reversible de arterias uterinas se realiza tratamiento médico con inyección intrasacular de metrotexate, consiguiendo negativización del latido cardíaco en ausencia de hemorragia genital. Se realizan controles clínicos, analíticos y ecográficos hasta negativización de la bHCG en plasma.

Palabras clave

Gestación ectópica cervical, metrotexate intrasacular, embolización selectiva de arterias uterinas.

Introducción

La gestación ectópica cervical consiste en la implantación del saco gestacional en el canal endocervical y conlleva un alto riesgo hemorrágico. Por ello y con el fin de disminuir al máximo la morbimortalidad materna, el manejo de estos casos debe ser seleccionado de manera cuidadosa. Sin embargo, debido a su baja frecuencia –aproximadamente un 1% de todas las gestaciones extrauterinas– no existe un protocolo de tratamiento y seguimiento universalmente aceptado.

A continuación, presentamos el caso de una paciente con gestación ectópica cervical en la que se practicó embolización profiláctica de arterias uterinas.

Caso Clínico

Paciente de 37 años con los siguientes antecedentes médicos: síndrome ansioso-depresivo, neutropenia leve asintomática y migraña sin aura. G2A1P1. Valorada en Fertilidad por esterilidad secundaria de ocho meses de evolución, llegándose al diagnóstico de esterilidad debido a factor masculino (teratozoospermia) y femenino (fallo ovárico oculto).

Acude a Urgencias de Ginecología por amenorrea de 6+5 días y sangrado genital abundante e indoloro de dos días de evolución. Paciente hemodinámicamente estable. A la exploración vaginal destaca cérvix cerrado y de aspecto macroscópico normal. Se evidencian restos hemáticos en vagina, sin existir sangrado activo procedente de cavidad uterina en el momento de la exploración.

Test de embarazo en orina: positivo. Ecográficamente (Figura 1): endometrio no decidualizado. Saco gestacional situado en canal endocervical con vesícula vitelina y embrión con longitud cráneo-caudal de 7.4 mm y latido cardíaco positivo. Ambos ovarios normales y ausencia de líquido libre en Douglas. Se solicita ecografía de tercer nivel (Figura 2) que confirma el diagnóstico de gestación ectópica cervical con abundante vascularización perisacular.

Se explica a la paciente y su pareja la sospecha diagnóstica así como la indicación de ingreso hospitalario para tratamiento médico; que entienden y aceptan.

Al ingreso se extrae analítica de sangre con función renal y hepática. Todos los parámetros se encuentran dentro de los límites de la normalidad. bHCG en plasma de 49.416mU/mL.

Se explica a la paciente el protocolo de tratamiento. Tras firmar el consentimiento informado, se administra una primera dosis de Metrotexate 50mg/m2 por vía intramuscular. Pasadas 48 horas, se realiza ecografía de control en la que se objetiva persistencia de latido cardíaco positivo.

Ante los hallazgos ecográficos, se comenta el caso en la sesión del Servicio junto con Radiología Intervencionista. Nos encontramos ante una paciente con un elevado riesgo de sangrado sin deseos genésicos cumplidos. Por ello, se acuerda proponer a la paciente tratamiento médico con inyección intrasacular de metrotexate tras embolización profiláctica de arterias uterinas. Asimismo, se recalca el elevado riesgo de sangrado y la posibilidad de requerir una actitud terapéutica agresiva pudiendo llegar a precisar finalmente una histerectomía.

Tras valoración por parte de Anestesia, el Servicio de Radiología Intervencionista procede a la embolización de ambas arterias uterinas. Para ello, realiza en primer lugar arteriografías selectivas que muestran útero y cérvix con vascularización prominente y arterias de gran tamaño (Figura 3). Mediante punción femoral derecha, se cateterizan ambas arterias uterinas y se embolizan de forma temporal con esferas 700-1000u y espongostán. Finalmente, se comprueba la oclusión completa de ambas arterias uterinas mediante una nueva arteriografía.

En un segundo tiempo, en quirófano y con la paciente en posición de litotomía, se realiza inyección ecoguiada de 50 mg de metrotexate intrasacular; con posterior comprobación de ausencia de sangrado de origen genital. Anestesia le coloca una bomba PCA (analgesia controlada por el paciente) con morfina.

Tras la embolización, la paciente presenta un pico febril aislado. Se extrae analítica de sangre y hemocultivos. La analítica de sangre muestra leucocitosis leve con desviación izquierda y PCR de 119 con PCT negativa. Se inicia antibioterapia con amoxicilina-clavulánico 1gr cada 8h intravenoso. Ante la ausencia de sangrado genital se retira catéter femoral pasadas 24 horas. Asimismo, presenta episodios de dolor abdominal intenso que cede con analgesia iv. Ambos síntomas se correlacionan con el procedimiento llevado a cabo previamente.

Según protocolo, el tercer y quinto día post-punción se realiza control de bHCG en plasma, con un resultado de 27.306 mU/mL y 25.000 mU/mL respectivamente.

Ante el descenso de más de un 15% respecto al valor inicial, no es necesario administrar nueva dosis de metrotexate. Además, la paciente lleva apirética más de 48 h y el resultado del hemocultivo es negativo, por lo que se cambia antibioterapia a vía oral y es dada de alta.

Se realizan controles clínicos, analíticos y ecográficos sucesivos en consulta. Durante todo este proceso, la paciente refiere molestias abdominales leves en hipogastrio y manchado genital escaso. Los niveles de bHCG en plasma disminuyen de forma progresiva: 9000 mU/mL (día 12), 2705 mU/mL (día 20), 1338 mU/mL (día 26), 774 mU/mL (día 34), 397 mU/mL (día 41), 174 mU/mL (día 48), 86 mU/mL (día 55), 27 mU/mL (día 62) y 0 mU/mL (día 76) (Figura 4). De la misma forma, la imagen ecográfica de saco gestacional a nivel del canal endocervical va disminuyendo de tamaño, si bien persiste pequeña imagen residual una vez negativizada la hormona en sangre.

Discusión

Se denomina gestación ectópica a aquélla que se produce como consecuencia de la implantación del saco gestacional fuera de la cavidad uterina (1). Aunque difícil de conocer con exactitud, su incidencia se estima en 11-18 casos/1.000 partos; si bien se cree que ha ido incrementando durante las últimas décadas.

En el 80% de los casos, la implantación tiene lugar en la porción ampular de la trompa de Falopio, siendo éste el subtipo más frecuente. La localización cervical es una forma inusual de presentación de la gestación ectópica, en la cual el saco gestacional se implanta en el canal endocervical. Aunque su incidencia real es desconocida, se estima en alrededor de 1 cada 9.000 embarazos, representando menos del 1% de todas las gestaciones ectópicas (2,3).

Entre los factores de riesgo descritos en la literatura (4), destacan: edad materna avanzada, antecedente de gestación ectópica, patología tubárica conocida o no previamente (causada por cirugía pélvica previa, enfermedad inflamatoria pélvica y endometriosis entre otras), la utilización de dispositivo intrauterino (DIU), tabaquismo, empleo de técnicas de reproducción asistida, manipulación cervical previa (dilatación con tallos de Hegar, legrado, etc).

La forma de presentación más frecuente es el dolor abdomino-pélvico, seguido del sangrado genital anormal en gestante de primer trimestre. La triada clásica definida como amenorrea, sangrado genital y dolor abdominal se presenta únicamente en un 42% de los casos (4). El hallazgo ecográfico en una paciente asintomática o el shock hipovolémico (gestación ectópica accidentada) son formas de presentación mucho menos frecuentes.

Hasta la introducción de la ecografía transvaginal, la gestación ectópica cervical era habitualmente un hallazgo en el estudio anatomopatológico de la pieza tras una histerectomía como consecuencia de una hemorragia genital masiva e inesperada.

Sin embargo, el proceso diagnóstico ha cambiado radicalmente durante las últimas décadas gracias al avance de tres pruebas diagnósticas como son: la ecografía transvaginal, la medición de los niveles de bHCG en plasma y la posibilidad de realizar una laparoscopia diagnóstica (5).

Se sospechará el diagnóstico de gestación ectópica en aquella paciente con test de embarazo positivo y niveles de bHCG en plasma por encima de 2000mU/mL en la que no se objetive claramente un endometrio decidualizado con un saco gestacional intrauterino.

La ecografía transvaginal es una prueba complementaria que aporta información de gran valor a la hora de establecer el diagnóstico (6). Algunos de los signos característicos son (Tabla 1): útero en forma de reloj de arena (aumento de tamaño del canal cervical, que se encuentra dilatado o con forma de barril) y la ausencia del "sliding sign" (el saco gestacional no se desplaza respecto al cérvix al ejercer presión sobre el mismo con la sonda ecográfica; fenómeno que sí ocurre en un aborto en curso). La presencia de una imagen endocervical sugestiva de saco gestacional con o sin estructuras embrionarias (vesícula vitelina y botón embrionario con o sin latido cardíaco) en su interior será el principal signo de sospecha de gestación ectópica cervical. La utilización de Doppler color permite diferenciar la gestación ectópica cervical de un aborto en curso o aborto incompleto que se encuentra a nivel endocervical ya que estos últimos no presentan flujo sanguíneo peritrofoblástico.

El diagnóstico precoz ha permitido reducir la mortalidad materna por esta patología hasta el 0,6-1%. A pesar de ello, la hemorragia masiva puede ocurrir hasta en un 30% de las pacientes, siendo potencialmente mortal. Este sangrado viene causado por la proximidad existente entre el cérvix y las arterias uterinas así como la posibilidad de que éstas sufran invasión trofoblástica.

Por ello, es de vital importancia la capacidad de realizar un diagnóstico precoz -gracias a la sospecha clínica y ecográfica– así como la selección cuidadosa de la mejor opción terapéutica para cada paciente de forma individualizada.

Como apuntaban Balasch y Barri, el embarazo ectópico -y más aún el de localización endocervical- se ha convertido en un verdadero dilema para el clínico (7).

Históricamente, el tratamiento de la gestación ectópica cervical ha sido la dilatación cervical y legrado con el subsiguiente alto riesgo de histerectomía debido a una hemorragia genital incoercible.

Hoy en día, siempre que exista estabilidad hemodinámica, resulta interesante realizar un manejo conservador que permita preservar la fertilidad de la paciente. Con este fin, se puede plantear tratamiento médico con metrotexate. Sin embargo, debido a la baja frecuencia de este tipo de embarazo -y por lo tanto la escasa casuística disponible en la literatura- no existe un protocolo universalmente aceptado para el manejo de dichas pacientes. Existen por lo tanto diversas pautas de tratamiento médico.

En líneas generales, se cree que el metrotexate sistémico -dosis única o múltiples dosis-es útil en gestaciones muy precoces en las que todavía no se visualiza actividad cardíaca embrionaria. Sin embargo, gestaciones más avanzadas en las que se visualiza latido cardíaco positivo suelen requerir terapia combinada (metrotexate sistémico junto con inyección intrasacular).

La inyección intrasacular se realiza en quirófano debido al alto riesgo de hemorragia aguda tras producirse el colapso del saco gestacional. Como su nombre indica, consiste en la inyección de metrotexate o cloruro potásico en el interior del saco gestacional, vía vaginal y guiado por ecografía.

Es importante tener siempre en cuenta el altísimo riesgo de sangrado que existe en estas pacientes y conocer las posibilidades terapéuticas de las que dispondríamos en caso de producirse una hemorragia que precisase medidas terapéuticas eficaces de forma precoz. Tradicionalmente, se han utilizado diversos procedimientos quirúrgicos para paliar la hemorragia aguda, tales como la histerectomía, legrado cervical con taponamiento, resección histeroscópica, ligaduras vasculares y el cerclaje cervical.

Actualmente, disponemos además de Servicios de Radiología Intervencionista que pueden llevar a cabo la embolización de las arterias uterinas.

Este procedimiento puede utilizarse con un fin terapéutico -únicamente en caso de ocurrir la hemorragia aguda- pero también puede realizarse de forma profiláctica antes de iniciar tratamiento médico.

Para ello, mediante control angiográfico y bajo sedación, se accede a la arteria femoral de la paciente, cateterizando de forma selectiva ambas arterias ilíacas internas. Una vez alcanzadas ambas arterias uterinas, se procede a la embolización con microesferas reabsorbibles hasta comprobar mediante arteriografía el estancamiento circulatorio a nivel de la arteria uterina ascendente. Finalmente se realiza un nuevo control mediante imagen, antes de retirar el catéter.

La embolización profiláctica de arterias uterinas parece ser un método efectivo en la reducción del riesgo de sangrado en estas pacientes (8,9). Como consecuencia de la necrosis, la paciente puede presentar dolor, fiebre y naúseas durante los primeros días tras el procedimiento. Sin embargo, hasta el momento no se han reportado efectos secundarios como consecuencia de la isquemia causada tras dicho procedimiento.

El objetivo del tratamiento consiste en la negativización del latido cardíaco en caso de presentarlo en el momento del diagnóstico así como la expulsión o reabsorción del saco gestacional. Una vez administrado el tratamiento y comprobada la negativización del latido cardíaco, deben hacerse controles clínicos, analíticos y ecográficos seriados hasta la negativización de los niveles de bHCG en plasma. Es importante recordar que la imagen ecográfica a nivel endocervical puede persistir una vez negativizada la hormona del embarazo en sangre.

Conclusiones

La gestación ectópica cervical es un embarazo de alto riesgo hemorrágico que requiere disponer de medidas terapéuticas eficaces que permitan cohibir el sangrado agudo en caso de producirse. Con este objeto, la embolización selectiva y reversible de las arterias uterinas de forma profiláctica parece ser una medida eficaz que permite llevar a cabo un manejo conservador de la gestación ectópica cervical de forma más segura.

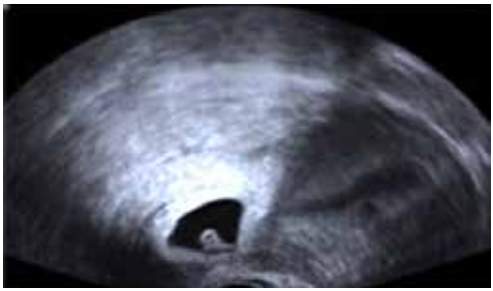

Figura 1:
Ecografía en Urgencias: corte longitudinal en el que se observa la cavidad uterina vacía y saco gestacional en canal endocervical. En su interior, vesícula vitelina y botón embrionario acorde a unas 6 semanas de gestación.

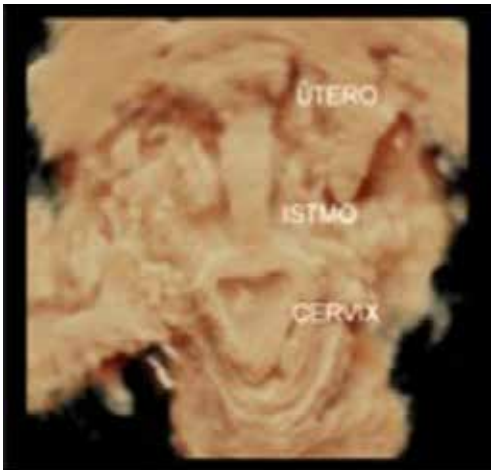

Figura 2:
Ecografía de tercer nivel (3D): corte coronal en el que se observa la cavidad uterina vacía y saco gestacional en canal endocervical. En su interior, vesícula vitelina y botón embrionario acorde a unas 6 semanas de gestación.

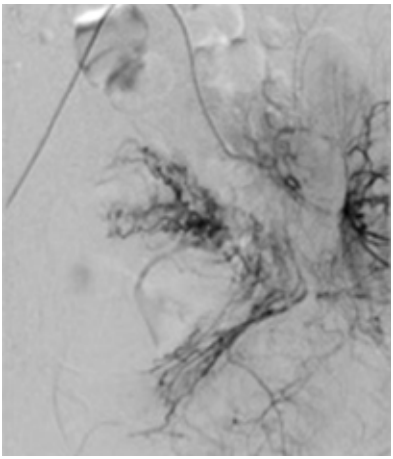

Figura 3:
Arteriografía mediante acceso femoral.

Figura 4:
Evolución de los niveles de bHCG en plasma, considerando como día o el día del diagnóstico y día 76 aquél en el que se negativiza la bHCG en plasma.

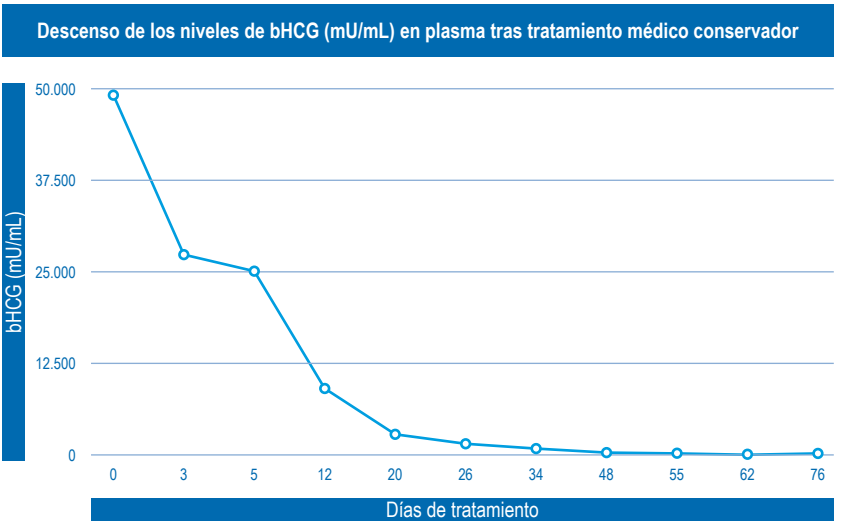

Tabla 1: Signos ecográficos de sospecha de gestación ectópica
Útero en reloj de arena (aumento de tamaño del canal cervical, que se encuentra dilatado o con forma de barril).
Ausencia del "sliding sign" (el saco gestacional no se desplaza respecto al cérvix al ejercer presión sobre el mismo con la sonda ecográfica).
Imagen endocervical sugestiva de saco gestacional con o sin estructuras embrionarias en su interior.
Doppler color: flujo sanguíneo peritrofoblástico.

Tabla 1. Signos ecográficos de sospecha de gestación ectópica

Bibliografía

1. *Carson SA,Buster JE. Current concepts: ectopic pregnancy. N Engl J Med, 329 (1993), pp. 1174-81.*
2. *Troncoso F, Cardone X, Rondini C, Troncoso C. Embarazo ectópico cervical. Diagnóstico y tratamiento conservador con cerclaje cervical. Rev Chil Obstet Ginecol 2005; 70(4):257-60.*
3. *Plascencia N, Hernández MP, Guadarrama R, Guerra L, Salmón JFG, Galván A. Embarazo cervical. Tres casos. Ginecol Obstet Mex 2008; 76(12):744-8.*
4. *Jacob L., Kalder M., Kostev K. Risk factors por ectopic pregnancy in Germany: a retrospective study of 100.197 patients. German Medical Science 2017 (15).*
5. *R.M. Martin, F. Raga, V. Martin, F. Bonilla-Musoles. Gestación ectópica: evolución diagnóstica y terapéutica durante la última década. Clin Inves Gin Obst. 2007; 34(5):168-75.*
6. *Jurkovic D, Hacket E, Campbell S. Diagnosis and treatment of early cervical pregnancy: a review and a reporto of two cases treated conservatively. Ultrasound Obstet Gynecol 1996; 8:373-380.*
7. *Balash J, Barri PN. Treatment of ectopic pregnancy: the new gynaecological dilema. Hum Reprod. 1994; 9(3): 547-58.*
8. *Hung TH, Shau WY, Hsieh TT, et al. Prognostic factors for an unsatisfactory primary methotrexate treatment of cervical pregnancy: a quantitative review. Hum Reprod 1998; 13:2636.*
9. *Zakaria MA, Abdallah ME, Shavell VI, et al. Conservative management of cervical ectopic pregnancy: utility of uterine artery embolization. Fertil Steril 2011; 95:872.*
10. *Hansch E, Chitkara U, McAlpine J, et al. Pelvic arterial embolization for control of obstetric hemorrhage: a five-year experience. Am J Obstet Gynecol 1999; 180:1454.*

V Certamen de
Casos Clínicos para
Médicos Internos Residentes

Presentación Oral
Finalista

HIPERTENSIÓN PULMONAR TROMBOEMBÓLICA CRÓNICA, UNA ENFERMEDAD RARA PERO CURABLE

Autora:

Carmen Mosquera Gorostidi.

Especialidad:

Neumología.

Centro de trabajo:

Complejo Hospitalario de Navarra.

Autores colaboradores:

Campo Esnaola I.
Jiménez Setuain I.
Bazal Chacón P.

Resumen

La hipertensión pulmonar (HP) es un trastorno fisiopatológico y hemodinámico definido por el aumento de la presión arterial pulmonar media (PAPm) en reposo ≥ 25 mmHg, medida por cateterismo cardiaco derecho (1).

Se clasifica en 5 grupos en base a similitudes en su presentación clínica, hallazgos patológicos, perfil hemodinámico y estrategia terapéutica (Tabla 1).

El grupo IV corresponde a la Hipertensión Pulmonar Tromboembólica Crónica (HPTEC), una enfermedad rara y poco frecuente cuyo diagnóstico se establece por la presencia de fenómenos de trombosis pulmonar tras más de 3 meses de tratamiento anticoagulante correcto. La HPTEC es la única forma de HP con tratamiento curativo mediante la cirugía de endarterectomía pulmonar (EAP), que se realiza únicamente en dos centros de referencia nacionales.

Presentamos al primer paciente de nuestra comunidad autónoma al que se le ha realizado una tromboendarterectomía pulmonar y, a propósito, se analiza su presentación clínica, diagnóstico y modalidades terapéuticas.

Palabras clave

Hipertensión Pulmonar Tromboembólica Crónica (HPTEC), tromboendarterectomía pulmonar (TEA), vasodilatadores pulmonares.

Caso Clínico

Varón de 58 años de edad, trabajador en la cadena de montaje de una fábrica de automóviles. Como antecedentes personales desataca tabaquismo activo, con un índice acumulado (IA) de 40 paquetes año. Se encuentra en tratamiento para la hipertensión arterial (HTA), dislipemia y la hiperuricemia. Además, presentó un infarto agudo de miocardio hace 10 años.

Medicación habitual:
Valsartan 160 (1-0-0), Torasemida 5 (1-0-0), Ácido acetilsalicílico 100 (0-1-0), Atorvastatina 10 (0-0-1) y Alopurinol 100 (1-0-0).

Este paciente ingresa en Neumología tras un episodio de desaturación relevante (hasta 70%) durante la realización de una colonoscopia con sedación. Tras recuperarse de la sedación, el paciente se encuentra asintomático, con saturaciones basales en torno 93%. Los días previos a la exploración realiza vida activa sin clínica respiratoria.

Durante su estancia hospitalaria se realizó un angioTC torácico en el que se objetiva un defecto de relleno en rama principal de arteria pulmonar derecha, en la zona del nacimiento de la arteria lobar inferior, compatible con un tromboembolismo pulmonar con datos de cronicidad sin objetivar lesiones trombóticas agudas.

Se realizó, además, un ecocardiograma transtorácico (ETT) donde se objetiva: hipertensión arterial pulmonar (presión sistólica en la arteria pulmonar (PSP) estimada 69 mmHg); ventrículo derecho (VD) dilatado, ligeramente hipertrófico, con función sistólica conservada; ventrículo izquierdo (VI) no dilatado, hipertrófico con función sistólica conservada. Con dichos hallazgos se inicia tratamiento anticoagulante a dosis terapéuticas y se deriva a consultas externas de neumología (circulación pulmonar).

En dicha consulta, realizada 3 meses después del ingreso, el paciente presenta disnea en clase funcional (CF) III/IV (mMRC) sin dolor torácico ni mareo de esfuerzo. Presenta una saturación basal de 93% y la ACP es normal. Para valorar la capacidad funcional al esfuerzo, se solicita un test de marcha de seis minutos (TM6M). En dicha prueba, el paciente recorre una distancia mayor a la esperada, pero se evidencia desaturación con $SatO_2$ media: 86%, mínima 84% y un tiempo por debajo del 90% de saturación entorno al 86%. Presenta unas pruebas de función respiratoria normales en la mecánica pulmonar (volúmenes estáticos y dinámicos conservados), pero con disminución leve de la capacidad de difusión del monóxido de carbono

Tras 6 meses de anticoagulación desde el diagnóstico de la trombosis pulmonar en rango terapéutico, es valorado nuevamente en consulta persistiendo en CF elevada y, ante la sospecha de una hipertensión pulmonar tromboembólica crónica, se solicita un ecocardiograma trastorácico (ETT) reglado en el que se pone de manifiesto un VD severamente dilatado (52 mm) con disfunción sistólica moderada-severa. PSP 59 mmHg. VI no dilatado ni hipertrófico. Contractilidad segmentaria y función sistólica normales.

Se completa el estudio con una gammagrafía pulmonar con resultado compatible con elevada probabilidad embolica y con nuevo TAC torácico en el que se observan hallazgos compatibles con tromboembolismo crónico con afectación de la arteria pulmonar principal derecha, objetivando un trombo mural que ocluye parcialmente la luz y engrosamientos segmentarios a nivel del lobar superior derecha y en LII. Este último angioTC no evidencia cambios respecto al estudio previo.

Tras dichos hallazgos se presenta en sesión multidisciplinar de Hipertensión Pulmonar del Complejo Hospitalario de Navarra (CHN) realizando cateterismo cardiaco derecho con los siguientes hallazgos hemodinámicos: presión arteria pulmonar media (PAPm) 37, presión capilar pulmonar (PCP) 12, gasto cardiaco (GC) 6,8 l/min. Resistencias pulmonares totales (RPT) 5,5 UW y resistencias pulmonares arteriales (RPA) 3,7 UW. Dichos hallazgos son compatibles con hipertensión arterial pulmonar tromboembólica crónica por lo que se inicia tratamiento con tadalafilo y se deriva a la Unidad de Hipertensión Pulmonar del Hospital Universitario 12 de Octubre para valorar endarterectomía pulmonar (EAP). Una vez valorado el paciente en dicho centro, se realiza la cirugía el 1 marzo de 2017 consistente en la disección del tronco de la arteria pulmonar y de sus dos ramas principales hasta la reflexión pericárdica, con buena evolución clínica en el postoperatorio.

En controles posteriores en la consulta de neumología, el paciente se encuentra asintomático desde el punto de vista respiratorio, camina todos los días sin disnea, actualmente se encuentra en CF I/IV (mMRC). Se realiza de control nuevo cateterismo cardiaco derecho (18/10/2017), objetivando una PAP media 19, PCP media 9, GC: 4.96 l/min, RPT 3.83UW, RPA 2.02 UW.

En el ecocardiograma actual no existen datos indirectos de HP residual, con válvula tricúspide de aspecto normal, sin poder objetivar insuficiencia que permita estimar PSP. No existen datos indirectos de HP residual significativa. En el TAC torácico realizado en marzo de 2018 no se observan defectos de repleción en arterias pulmonares principales ni lobares. En la Tabla 2 se muestran los cambios clínicos, analíticos, de imagen y hemodinámicos, antes y después de la cirugía.

Discusión

La HP es un trastorno hemodinámico que se describe como un aumento de la presión pulmonar arterial media (PAPm) ≥ 25 mmHg medido por una prueba hemodinámica, por lo tanto, para su correcto diagnóstico es necesario la realización de un cateterismo cardiaco derecho (1). La HP se puede presentar en múltiples enfermedades, de ahí su clasificación en 5 grupos: arterial, debida a cardiopatía izquierda, debida a enfermedad pulmonar y/o hipoxemia, tromboembólica crónica y de mecanismo no establecido y/o multifactorial (Tabla 1).

El diagnóstico de HP requiere una sospecha clínica basada en los síntomas y exploración física, así como la realización de pruebas complementarias específicas para confirmar los criterios hemodinámicos y describir la etiología y la severidad funcional y hemodinámica (Figura 1) (2). El proceso diagnóstico comienza tras la sospecha de HP y la presencia de datos en el ETT compatible con esta enfermedad. En determinadas ocasiones, la HP se presenta como un hallazgo incidental en el ETT realizado con otra indicación.

En caso de una alta o intermedia probabilidad de HP en el ETT, es necesario realizar un TC torácico para determinar alteraciones características del grupo II (de causa cardíaca) o grupo III (enfermedad pulmonar) y llevar a cabo su tratamiento específico. En caso de probabilidad baja, no es necesario realizar más exploraciones.

Si no se establece diagnóstico de enfermedad cardíaca izquierda o enfermedad pulmonar, es necesario realizar una gammagrafía de ventilación/perfusión (V/Q) para descartar la presencia de HPTEC y, además, las guías actuales recomiendan derivar al paciente a unidades especializadas en HP (1).

El tratamiento de la HP varía en función del grupo, siendo el grupo I y el IV los grupos en los que se utiliza tratamiento con fármacos vasodilatadores pulmonares.

Dada la complejidad de esta patología, la multitud de enfermedades que la pueden desarrollar y el elevado coste de su tratamiento, es necesaria la creación de equipos multidisciplinares formados por las diferentes especialidades implicadas en la atención y cuidado de los pacientes con HP. En el Complejo Hospitalario de Navarra (CHN), desde hace aproximadamente 20 meses, se ha creado el Comité de Hipertensión Pulmonar cuyo objetivo es la mejor atención en el diagnóstico y en el tratamiento de los pacientes con HP. El paciente que ha sido descrito en este caso clínico es uno de los

atendidos por este Comité que permite una mejor atención de estos enfermos con patologías raras por su baja prevalencia.

La hipertensión pulmonar tromboembólica crónica (HPTEC) es una enfermedad rara con una incidencia variable de entre 0.1- 4% durante los primeros dos años después de un evento tromboembólico agudo pulmonar. Sin embargo, y como ocurre en el caso expuesto, no todos los pacientes diagnosticados de HPTEC han presentado un evento trombótico agudo previamente. En el caso de nuestro paciente, en el angioTC realizado durante el ingreso se observa un trombo con datos de cronicidad (Figura 2-A). Por lo tanto, la HPTEC se puede diagnosticar en el control evolutivo de un paciente con antecedente de embolia pulmonar o en un paciente sin antecedentes trombóticos conocidos que acude para estudio de una HP detectada en el ecocardiograma. En este último supuesto, la prueba a solicitar para confirmar una HPTEC es una gammagrafía de V/Q, tal y como queda reflejado en el algoritmo diagnóstico de la Figura 1. Dentro del diagnóstico diferencial de esta entidad se incluye el sarcoma de la arteria pulmonar, embolismo de células tumorales, quiste hidatídico, embolismo de cuerpo extraño y estenosis de la arteria pulmonar congénita o adquirida (3).

El evento desencadenante de la HPTEC es la resolución incompleta de uno o varios trombos que obstruyen el lecho vascular pulmonar y producen un aumento de las resistencias vasculares, a lo que se añade una arteriopatía pulmonar de pequeño vaso que condiciona la progresión de la enfermedad (4).

Habitualmente, los pacientes son diagnosticados con una edad media de 63 años, sin diferencias de género. Los síntomas y signos son inespecíficos o están ausentes en el inicio de la enfermedad, con signos de fallo cardíaco derecho en fases más evolucionadas. Por este motivo, habitualmente transcurren 14 meses desde el inicio de los síntomas hasta el diagnóstico (5).

La fisiopatología común con el grupo I de HP por la arteriopatía de pequeño vaso pulmonar permite administrar a los pacientes diagnosticados de HPTEC tratamiento con vasodilatadores pulmonares. En el caso de nuestro paciente, tras la confirmación diagnóstica mediante cateterismo, se inició tratamiento con tadalafilo (fármaco perteneciente a la familia de los inhibidores de la fosfodiesterasa tipo 5). Estos fármacos sólo están indicados en aquellos pacientes con diagnóstico de HP del grupo I y grupo IV. Son fármacos de elevado coste económico pero que han cambiado el curso natural de la enfermedad y, por tanto, han modificado el pronóstico y la evolución de estos enfermos, ya que la mediana de supervivencia de los

pacientes diagnosticados de HPTEC y que no reciben ningún tratamiento es inferior a los 2 años (6).

Por otro lado, la HPTEC es la única forma de HP que tiene un tratamiento curativo: la tromboendarterectomía pulmonar (TEA). La TEA es una cirugía compleja en la que se extrae el material trombótico de las arterias pulmonares obstruidas (7). De esta forma se consigue aminorar los efectos de la HP sobre el ventrículo derecho, ya que mejora la eficiencia ventilatoria al liberar espacios ventilados pero no perfundidos y previene el fallo ventricular derecho. Actualmente, en nuestro país, sólo dos hospitales la realizan. Son centros de referencian que tienen experiencia en este tipo de cirugía ya que intervienen los pocos pacientes que tienen una HPTEC y cuyos trombos son accesibles mediante cirugía (8). Es el caso del paciente presentado, que ha sido el primer enfermo de nuestra comunidad en operarse. El acceso quirúrgico se realiza a través de esternotomía media y la TEA se realiza con circulación extracorpórea, clampaje aórtico y parada circulatoria en hipotermia profunda a 20□C.

La evolución de nuestro paciente fue favorable ya que al año de la cirugía se encuentra sin disnea con CF I/IV, sin desaturación durante el test de marcha de control postoperatorio, no presenta datos de HP en el ecocardiograma de control y la PAP media en el cateterismo realizado a los 6 meses tras la cirugía es de 19, por lo que se puede concluir que el paciente ha sido curado de la HPTEC.

Conclusiones

Tras la presentación de este caso podemos concluir que la HP involucra múltiples enfermedades, siendo la HPTEC la única forma de HP que tiene un tratamiento curativo mediante la tromboendarterectomía pulmonar que se realiza en centros de referencia nacionales. Los pacientes con diagnóstico de HPTEC no siempre presentan el antecedente de un evento trombótico agudo, como ha sido el caso presentado. Para el manejo de aquellos pacientes con enfermedades raras es aconsejable el manejo en grupos multidisciplinares en cada centro hospitalario.

Tabla 1. Clasificación clínica de la Hipertensión Pulmonar.

1. Hipertensión arterial pulmonar
   1.1. Idiopática
   1.2. Hereditaria:
      1.2.1. BMPR2
      1.2.2. ALK1, ENG, SMAD9, CAV1, KCNK3
      1.2.3. Desconocida
   1.3. Inducida por drogas o toxina
   1.4. Asociada con:
      1.4.1. Enfermedades del tejido conectivo
      1.4.2. Infección por VIH
      1.4.3. Hipertensión portal
      1.4.4. Enfermedad cardíaca congénita
      1.4.5. Esquistosiomiasis

1´ Enfermedad venooclusiva pulmonar (EVOP) y/o hemangiomatosis capilar pulmonar (HCP)
1´´ Hipertensión pulmonar persistente del recién nacido

2. Hipertensión pulmonar debida a una enfermedad cardíaca izquierda
   2.1. Disfunción sistólica del ventrículo izquierdo
   2.2. Disfunción diastólica del ventrículo izquierdo
   2.3. Enfermedad valvular
   2.4. Obstrucción del tracto de entrada/salida congénita/adquirida del ventrículo izquierdo y cardiomiopatía congénitas

3. Hipertensión pulmonar debida a una enfermedad pulmonar y/o hipoxia
   3.1. Enfermedad pulmonar obstructiva crónica
   3.2. Enfermedad del intersticio pulmonar
   3.3. Otras enfermedades pulmonares con patrón restrictivo y obstructivo
   3.4. Desórdenes de la respiración asociados al sueño
   3.5. Trastornos de hipoventilación alveolar
   3.6. Exposición crónica a altura
   3.7. Enfermedades del desarrollo pulmonar

4. Hipertensión pulmonar tromboembólica crónica

5. Hipertensión pulmonar con mecanismos multifactoriales no aclarados
   5.1. Desórdenes hematológicos : anemia hemolítica crónica, enfermedades mieloproliferativas, esplenectomía
   5.2. Desórdenes sistémicos: sarcoidosis, histiocitosis pulmonar de células de Langerhans, linfangioleiomiomatosis, neurofibromatosis, vasculitis
   5.3. Desórdenes metabólicos: enfermedad por depósito de glucógeno, enfermedad de Gaucher, desórdenes tiroideos
   5.4. Otros: obstrucción tumoral mediastinitis fibrosante, insuficiencia renal crónica en diálisis, HP segmentaria

Tabla 2. Diferencias en las principales variables evaluadas en el paciente tras la realización de la cirugía de tromboendarterectomia pulmonar.

	PREVIAMENTE A LA CIRUGÍA	POSTERIORMENTE A LA CIRUGÍA
Disnea (CF)	III	I
Test de marcha (desaturación)	Sí	No
ETT: PSP	59	No se estima
Trombo en angioTC	Sí	No
Cateterismo: PAPm	37	19
Tratamiento con fármacos vasodilatadores específicos	Sí: tadalafilo	No

CF: clase funcional; ETT: ecocardiograma trastorácico; PAPm: presión arterial pulmonar media;

Figura 1. Algoritmo diagnóstico HP.

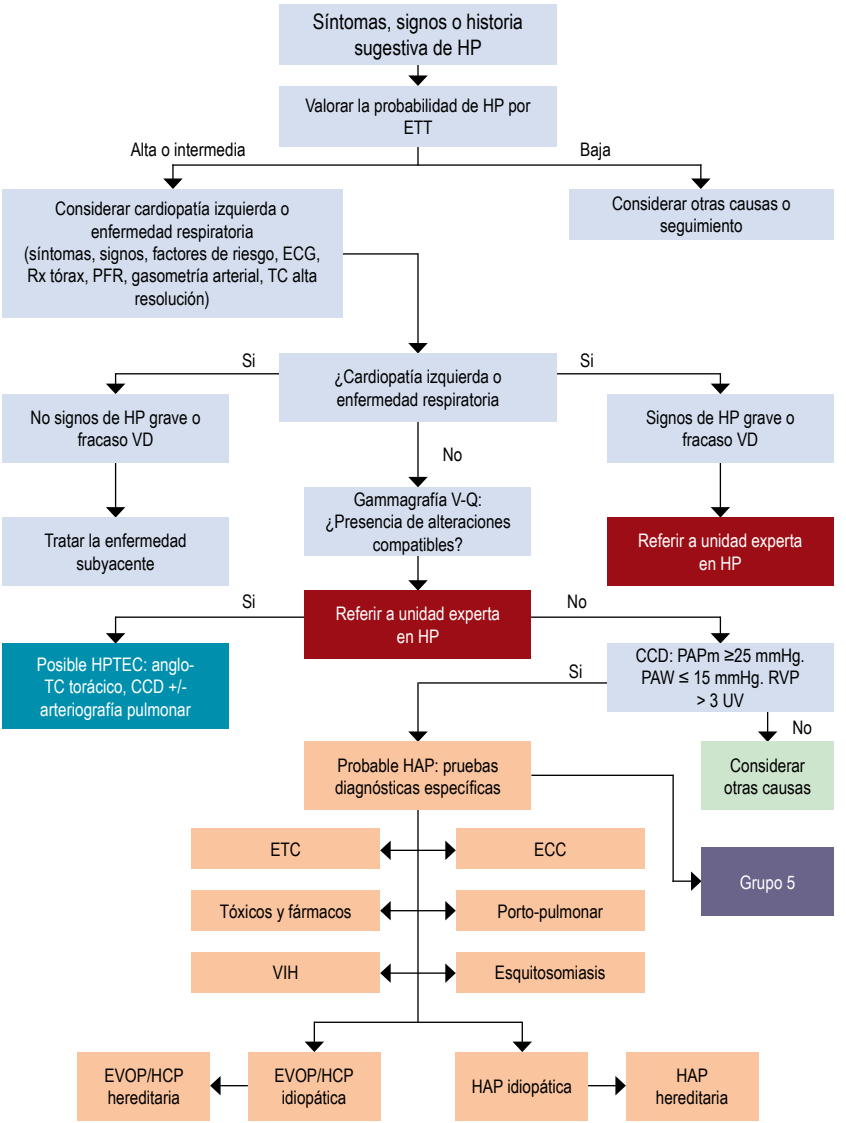

Algoritmo extraído de la referencia:Guía de diagnóstico y tratamiento de la hipertensión pulmonar: resumen de recomendaciones. Barberà, J.A et al. Arch Bronconeumol. 2018;54(4):205–215

Figura 2:
AngioTC previo (2-a) con imagen de trombo en rama principal de la arteria pulmonar derecha y posterior (2-b) a la cirugía sin trombo.

2-a *2-b*

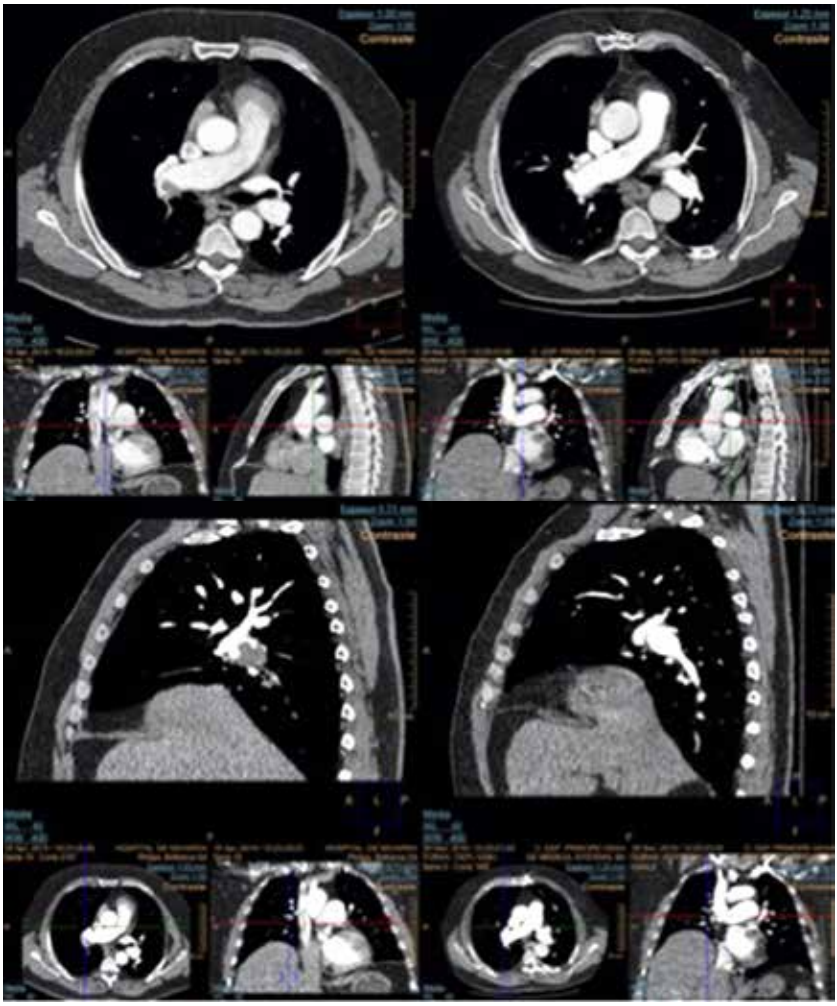

Bibliografía

1. *Galiè, N. et al. The Joint Task Forece for the Diagnosis and Treatment of Pulmonary Hypertension of the European Society of Cardiology (ESC) and the European Respiratory Society (ERS): Endorsed by: Association for European Paediatric and Congenital Cardiology (AEPC) International Society for Heart and Lung Trasplantation (ISHLT) Eur Respir J 2015: 46; 129-75.*
2. *Guía de diagnóstico y tratamiento de la hipertensión pulmonar: resumen de recomendaciones. Barberá, J.A et al. Arch.Bronconeumol, 2018; 54(4): 205-215*
3. *Gopalan, D et al. Diagnosis of chronic thromboembolic pulmonary hypertension. Eur Respir Rev 2017; 26: 160-208.*
4. *Jiménez D, Zamorano JL. Hipertensión pulmonar tromboembólica crónica: la experiencia mejora los resultados. Arch Bronconeumol 2014; 50:507-8.*
5. *Klok, F.A et al. The post-PE syndrome: a new concept for chronic complications of pulmonary embolism. Blood Reviews 2014; 28: 221-226.*
6. *Lewczuk,P. Piszko,J. Jagas,A. Porada,S. Wójciak,B. Sobkowicz Prognostic factors in medically treated patients with chronic pulmonary embolism Chest 2001; 119: 818-823.*
7. *Thistlethwaite PA, Kemp A, Du L, Madani MM, Jamieson SW. Outcomes of pulmonary endarterectomy for treatment of extreme thromboembolic pulmonary hypertension. J Thorac Cardiovasc Surg. 2006; 131:307–13.*
8. *Escribano-Subías P, Blanco I, López-Meseguer M, López-Guarch CJ, Roman A, Morales P, et al. Survival in pulmonary hypertension in Spain: insights from the Spanish registry. Eur Respir J. 2012; 40:596–603.*

V Certamen de
Casos Clínicos para
Médicos Internos Residentes

Presentación Oral
Finalista

NEFROPATÍA IgA CORTICORRESISTENTE: SOSPECHOSA A EDAD TARDÍA

Autora:

Leyre Pérez Ricarte.

Especialidad:

Oncología Médica.

Centro de trabajo:

Complejo Hospitalario de Navarra.

Autores colaboradores:

Lacalle Emborujo A.
Fernández Hinojal G.
Muruzábal Huarte E.

Resumen

Paciente de 66 años a la que, a raíz de un cuadro progresivo de edemas generalizados, se le realiza un estudio analítico detectando hipoproteinemia y proteinuria. La paciente es valorada por Nefrología, indicándose biopsia renal que resulta compatible con nefropatía IgA. Se inicia terapia corticoidea a dosis altas con escasa respuesta clínica y analítica tras siete meses. Ante nefropatía IgA corticorresistente, se comienza tratamiento con tacrólimus, debiendo suspenderse tras dos meses debido al diagnóstico de una neoplasia de pulmón. La paciente comienza tratamiento quimioterápico, según esquema carboplatino-pemetrexed, con respuesta parcial de la enfermedad tras cuatro ciclos. Asimismo, presenta beneficio clínico con disminución de edemas, hecho que se correlaciona con la disminución de la proteinuria objetivada al inicio del estudio. Nos encontramos ante una glomerulonefritis IgA corticorresistente como manifestación paraneoplásica de un tumor pulmonar, cuya evolución favorable se ve marcada por la respuesta de la enfermedad tumoral al tratamiento quimioterápico.

Palabras clave

Nefropatía IgA, síndrome nefrótico, síndrome paraneoplásico, neoplasia de pulmón.

Introducción

La presencia de patología renal en el paciente oncológico es frecuente, siendo habitualmente debida a la afectación del parénquima renal por invasión tumoral, alteraciones del balance hídrico, uropatía obstructiva o toxicidad renal derivada de los tratamientos antineoplásicos. Las glomerulopatías de origen paraneoplásico son aquellas que no se relacionan con el tumor primario ni con su afectación a distancia y que tienen un curso paralelo al de la enfermedad tumoral, pudiendo preceder hasta en meses a su diagnóstico.

El síndrome nefrótico es una de las manifestaciones más frecuentes de presentación de patología renal paraneoplásica, siendo la nefropatía membranosa la entidad más significativa y, en menor frecuencia, otras formas como la nefropatía IgA. Los principales tumores relacionados con la afectación renal de causa paraneoplásica son el linfoma de Hodgkin, los tumores de origen digestivo, renal, melanoma y cabeza y cuello. Ocasionalmente se ha visto asociación entre la nefropatía IgA y el carcinoma broncogénico, situación que trataremos en el caso clínico siguiente.

Caso Clínico

Nuestra paciente es una mujer de 66 años. Entre sus antecedentes personales destaca hipercolesterolemia de dos años de evolución en tratamiento hipolipemiante con atorvastatina 10 mg diarios; ex-fumadora desde febrero de 2017, con un índice acumulado de 20 paquetes-año.

En enero de 2017 es valorada por Nefrología por cuadro de dos meses de evolución consistente en edemas progresivos hasta ingles con aumento de peso de 8 kilogramos en los últimos 6 meses y presencia de orinas espumosas. Analíticamente destaca hipoproteinemia de 4.8 g/dl (6.4-8.3g/dl), hipoalbuminemia de 2g/dl (3.9-5.2g/dl), hipercolesterolemia de 559 mg/dl (110-200 mg/dl) y negatividad para el anticuerpo contra el receptor de Fosfolipasa A2; proteinuria en muestra aislada de 1243 mg/dl (1-20 mg/dl) y proteinuria de 9,8 g (0-1,50 g) en orina de 24 horas. A la exploración física destaca la presencia de edemas hasta raíz de miembros con fóvea, sin otras alteraciones significativas.

Con el diagnóstico de síndrome nefrótico, se inicia tratamiento con furosemida 40 mg (1 comprimido cada 12 horas) y enalapril 5 mg (1 comprimido cada 12 horas) con lo que se la paciente presenta mejoría de edemas persistiendo aún hasta rodillas y disminución de tres kilogramos de peso. Se

realiza biopsia renal siendo esta compatible con nefropatía IgA, iniciando terapia corticoidea con prednisona a dosis de 2 mg/kg cada 48 horas. En controles analíticos sucesivos se objetiva escasa respuesta de la proteinuria (tras seis meses de tratamiento proteinuria de 608 g/dl y proteinuria en 24 horas de 7.6 g) con persistencia de edemas hasta rodillas, por lo que se diagnostica de síndrome nefrótico corticorresistente. Se inicia, en septiembre de 2017, tratamiento inmunosupresor con tacrólimus a dosis de 5 mg/día.

Dos meses más tarde, la paciente acude a Urgencias por cuadro de disnea progresiva, visualizando en radiografía de tórax engrosamiento hiliar derecho y derrame pleural ipsilateral; ingresa en Medicina Interna para completar estudio. A la exploración física, se objetivan edemas con fóvea en extremidades hasta rodillas y roncus de predominio en hemitórax derecho. Se realiza TC toracoabdominal compatible con neoformación pulmonar primaria con afectación adenopática cervical, supraclavicular, mediastínica e hiliar, neumonitis post-obstructiva, derrame pleural derecho, probable linfangitis pulmonar y nódulo de aspecto maligno en mama derecha. Mediante PAAF ecoguiada de adenopatías supraclaviculares y de nódulo mamario se obtiene resultado anatomopatológico compatible, en ambas localizaciones, con metástasis de carcinoma sarcomatoide pulmonar de célula gigante con perfil inmunohistoquímico de adenocarcinoma (expresión intensa para TTF1, GATA-3 y CK7, con negatividad para p40 y CK5/6). Completado el estudio molecular, no se observa reordenamiento de ROS1 6q22 ni mutación del gen EGFR; los resultados arrojan positividad intensa para PDL1 (>50%).

Con el diagnóstico de carcinoma sarcomatoide pulmonar de tipo célula gigante con perfil inmunohistoquímico de adenocarcinoma, estadio IV, la paciente es valorada por Oncología Médica e inicia, en diciembre, el primer ciclo de tratamiento quimioterápico con Carboplatino 5AUC–Pemetrexed 500 mg/m2 cada 21 días. Se administra un total de tres ciclos con buena tolerancia; como única toxicidad reseñable, astenia grado II los tres días posteriores al tratamiento. Desde el punto de vista clínico, presenta mejoría clara de disnea y de edemas en extremidades inferiores.

Tras cuatro ciclos de tratamiento, se realiza TC de reevaluación de enfermedad tumoral en la que se observa respuesta parcial de la enfermedad con disminución significativa en todos los niveles adenopáticos afectos y del derrame pleural. En determinación analítica, se objetiva proteinuria de 155 mg/dl y proteinuria en 24 horas de 3,1 g.

Actualmente, la paciente se encuentra en curso de tratamiento quimioterápico de mantenimiento con Pemetrexed pendiente de nueva reevaluación por TC y de nueva realización de analítica de orina.

Discusión

La primera vez que se relacionó la enfermedad neoplásica con la enfermedad renal manifestada como síndrome nefrótico fue en 1922 por Galloway, pero no fue hasta 1984 cuando se identificó por primera vez la asociación entre la nefropatía IgA (IgA-N) y tumores sólidos del tracto respiratorio (1). El concepto de `síndrome paraneoplásico´ hace referencia a las manifestaciones clínicas que no están directamente asociadas con la carga tumoral o la afectación metastásica sino que son producidas por la secreción de sustancias por parte de las células tumorales, como hormonas, citoquinas, factores de crecimiento o antígenos tumorales.

La glomerulonefritis membranosa es la más frecuentemente asociada a tumores sólidos (especialmente de origen gástrico y pulmonar y, en menor frecuencia, renal, mama, próstata y otras localizaciones digestivas), habitualmente manifestada en forma de síndrome nefrótico (SN) (2), definido éste como la presencia de proteinuria en rango nefrótico (> 3.5g/24horas/1.73m2), en asociación con edema, hipoalbuminemia < 3.5 g/dL e hipercolesterolemia (3). Otras formas de afectación glomerular tales como la glomerulonefritis de cambios mínimos, glomeruloesclerosis focal y segmentaria y nefropatía IgA han sido descritas, aunque en menor frecuencia. Dado que el caso que nos ocupa hace referencia a esta última, la discusión se centrará en la IgA-N como síndrome paraneoplásico.

En estudios retrospectivos se ha analizado la prevalencia de cáncer en pacientes con IgA-N, siendo esta prácticamente exclusiva de aquellos mayores de 60 años; por ello, ante la presencia de IgA-N en dicho rango de edad, sería preciso valorar pruebas de imagen en busca de un tumor sólido, habitualmente orientadas al tracto respiratorio, cavidad oral y nasofaringe (4).

El diagnóstico histológico se confirma con la realización de una biopsia renal, siendo en este caso compatible con una glomerulopatía IgA. Es frecuente que el SN paraneoplásico inicialmente sea considerado como originado en una glomerulopatía primaria. En la valoración del síndrome nefrótico puede resultar de utilidad, tal y como se realizó en nuestro caso, la determinación del anticuerpo contra el receptor de Fosfolipasa A2, ya que su negatividad hace menos probable el diagnóstico de nefropatía membranosa idiopática (5).

El curso del SN paraneoplásico tiene una evolución paralela al de la neoplasia subyacente presentando, como en el caso de nuestra paciente,

una mejoría tras la respuesta tumoral en relación a la instauración de tratamiento quimioterápico. Habitualmente, cuando la enfermedad oncológica progresa, se objetiva un empeoramiento del SN (6).

En la mayoría de las ocasiones, la nefropatía precede a la aparición de la neoplasia hasta en doce meses (40-45%), siendo más inusual el diagnóstico sincrónico (30-35 %) o posterior a la misma (20-25%) (7). El manejo inicial de la IgA-N se basa en la corticoterapia a dosis altas, siendo frecuente en el caso de la glomerulopatía paraneoplásica que presente resistencia a dicho tratamiento precisando del empleo de fármacos inmunosupresores que deberán suspenderse tras el diagnóstico de la enfermedad neoplásica.

Así pues, este caso clínico corresponde a la forma de presentación típica de un síndrome paraneoplásico, en este caso una afectación renal en el contexto de una neoplasia pulmonar avanzada.

Conclusiones

La relación entre la nefropatía IgA, manifestada en forma de síndrome nefrótico, y los tumores del tracto respiratorio ha sido conocida recientemente, con escasos reportes en la literatura. Habitualmente, se presenta con anterioridad al diagnóstico de la enfermedad neoplásica, hasta en doce meses como presentamos en el caso. La refractariedad al tratamiento corticoideo y la edad mayor a sesenta años hace que sea una entidad de la que debamos sospechar inicialmente e indagar en la búsqueda de un diagnóstico neoplásico. La respuesta del síndrome nefrótico paralela a la respuesta de la enfermedad tumoral apoya la hipótesis de la causa paraneoplásica y fortalece la asociación entre ambas entidades.

Figura 1:
A la izquierda, imagen de TC correspondiente al diagnóstico del tumor de pulmón. A la derecha, respuesta parcial de la enfermedad tras 4 ciclos de tratamiento quimioterápico.

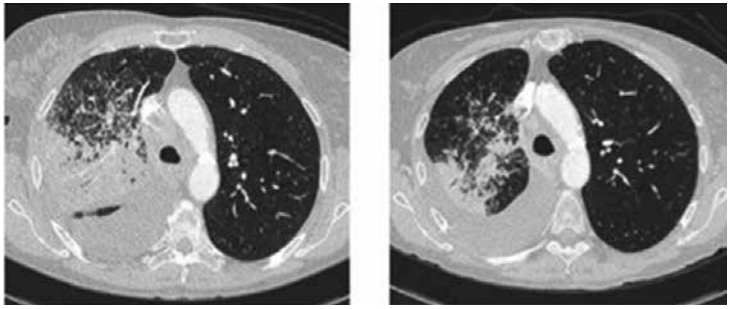

Figura 2. Evolución de proteinuria en orina de 24 G. (g/24h) desde diagnóstico hasta la actualidad. Intervenciones llevadas a cabo.

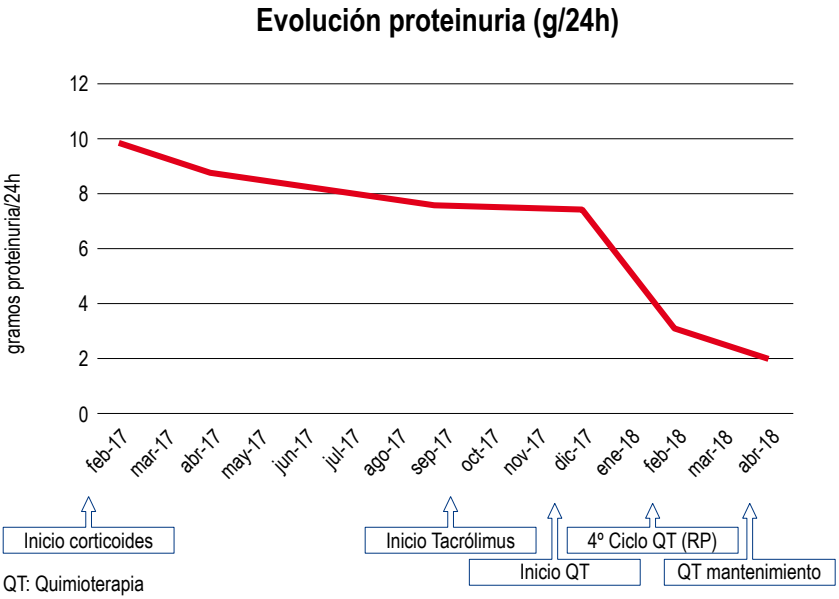

QT: Quimioterapia
RP: Respuesta Parcial

Bibliografía

1. *Kenar D, Hitesh H, Patel et al. Glomerular diseases associated with cancer, chemotherapy and hematopoietic stem cell transplantation. Adv Chronic Kidney Dis, Vol, 2014: 48-55.*
2. *Lefaucheur C, Stengel B, Nochy D, et al. Membranous nephropathy and cancer: epidemiologic evidence and determinants of high-risk cancer association. Kidney Int 2006;70(8):1510–7.*
3. *Orth SR, Ritz E. The nephrotic syndrome. N Engl J Med 1998; 338(17): 1202-1211*
4. *Cambier JF, Ronco P (2012) Onco-nephrology: glomerular diseases with cancer. Clin J Am Soc Nephrol 7(10):1701–1712.*
5. *Qin W, Beck LH Jr, Zeng C, Chen Z, Li S, Zuo K, et al. Anti-phospholipase A2 receptor antibody in membranous nephropathy. J Am Soc Nephrol 2011; 22: 1137-43.*
6. *Bacchetta J, Juillard L, Cochat P, Droz JP. Paraneoplastic glomerular diseases and malignancies. Crit Rev Oncol Hematol. 2009; 70: 39-58.*
7. *Burstein DM, Korbet SM, Schwartz MM. Membranous glomerulonephritis and malignancy. Am J Kidney Dis 1993; 22: 5-10.*

V Certamen de
Casos Clínicos para
Médicos Internos Residentes

Presentación Oral
Finalista

DETRÁS DE UN DERRAME PERICÁRDICO. MÁS ALLÁ DE LO COMÚN

Autor:

Álvaro Riesgo García.

Especialidad:

Cardiología.

Centro de trabajo:

Clínica Universidad de Navarra.

Autores colaboradores:

Eiros Bachiller R.
Villar Fernández S.
Panadero Meseguer P.

Resumen

Varón de 45 años. Antecedente de linfoma de Hodgkin clásico en 07/17, en remisión completa tras tratamiento quimioterápico. En PET de control (02/18), tras finalizar el tratamiento, se objetivan adenopatías mediastínicas bilaterales de nueva aparición. Unos días más tarde, el paciente comenzó con dolor torácico. Diagnosticado de pericarditis aguda, inició tratamiento con antiinflamatorios no esteroideos (AINEs) y colchicina. Ante mala evolución, desarrollo de derrame pericárdico severo, requirió ingreso hospitalario para tratamiento corticoideo endovenoso, con espectacular mejoría posterior.

Ante sospecha de recaída de linfoma de Hodgkin con afectación pericárdica, se decidió realizar nuevo PET en el que persistía captación bilateral en las mismas adenopatías mediastínicas e hiliares. Por esto, se completó estudio diagnóstico con biopsia de adenopatía subcarinal mediante ecoendoscopia, con hallazgo anatomopatológico de linfadenitis granulomatosa no necrotizante. De esta manera, se llegó al diagnóstico de sarcoidosis con afectación ganglionar y cardiaca, descartándose recidiva linfomatosa.

Palabras clave

Derrame pericárdico, sarcoidosis, linfoma de Hodgkin.

Caso Clínico

Varón de 45 años. Casado.

Antecedentes personales:

Enfermedad de Hodgkin diagnosticada en julio de 2017, tratada con seis ciclos de ABVD. Trombosis venosa en brazo izquierdo asociada a port-a-cath en tratamiento anticoagulante con heparina de bajo peso molecular. Cirugía de cornetes nasales. Vasectomía. Sin alergias medicamentosas conocidas.

Hábitos tóxicos:

Fumador de 4-5 cigarrillos diarios hasta 2016. Consumo enólico inferior a 20 g/día.

Antecedentes familiares:

Un tío materno afecto de lupus eritematoso sistémico. Sin antecedentes cardiovasculares de interés.

Medicación actual:

Hibor 10000 UI, (1-0-0), Omeprazol 40 mg (1-0-0), Enantyum 25 mg (1-1-1).

Historia de la enfermedad:

Diagnosticado en julio de 2017 de linfoma de Hodgkin clásico rico en linfocitos, estadío IIB, con afectación laterocervical y axilar izquierda evidenciada en PET. Recibió 6 ciclos ABVD con TAC intermedio tras el tercer ciclo en el que se constata remisión completa. En febrero de 2018 se realiza PET tras finalizar el tratamiento, objetivándose aparición de nuevas adenopatías mediastínicas (paratraqueales derechas bajas, hiliares bilaterales y subcarinal) con desaparición de las captaciones patológicas al diagnóstico.

En esta situación, se realiza a finales de febrero de 2018 estudio de adenopatía subcarinal con PAAF, con resultado de inflamación granulomatosa. De forma concomitante, el paciente comenzó con dolor centrotorácico, que aumentaba con la inspiración y decúbito supino, sin irradiación ni otros síntomas asociados. Acudió a centro de referencia donde se le realizó ECG compatible con pericarditis aguda (elevación generalizada del ST, descenso del PR en derivaciones de miembros y ascenso del mismo en aVR).

En ecocardiograma se objetivó derrame pericárdico ligero predominantemente inferior sin compromiso de cavidades. Inició tratamiento con AINEs y colchicina, con buena evolución clínica inicial.

Sin embargo, dos semanas más tarde presentó empeoramiento del dolor torácico asociando astenia grado III, junto a pico febril con sensación distérmica aislada en su domicilio. La exploración física era anodina, a excepción de roce pericárdico en foco tricúspide. En analítica destacaba un aumento de parámetros inflamatorios (PCR, VSG, leve neutrofilia), junto con ligero incremento de troponina T (30 ng/l, límite superior de la normalidad<14 ng/l), sugiriendo cierto compromiso miocárdico para una función renal conservada (Cr de 0,7 mg/dL). El electrocardiograma presentaba signos de pericarditis (Figura 1). Se realizó ecocardiograma que mostró derrame pericárdico severo sin compromiso hemodinámico, sin colapso de vena cava inferior. Se instauró tratamiento con corticoides (1 mg/kg) con buena respuesta clínica.

Ante derrame pericárdico recidivante en el contexto de una enfermedad de Hodgkin, se decidió realizar nuevo estudio con PET (Figura 2), en el que persistía captación en adenopatías hiliares y mediastínicas bilaterales y captación difusa a nivel pericárdica. Se solicitó estudio microbiológico extenso para bacterias atípicas y micobacterias, CMV y VEB, con resultado negativo. Estudio analítico con pruebas de autoinmunidad con ASMA positivo a título de 1/320, con niveles de linfocitos y eosinófilos en rango normal, sin constatarse hipergammaglobulinemia y con calcio corregido por proteínas en límites normales.

En pruebas radiológicas (Figura 3) se objetivó prominencia hiliar por adenopatías, además de silueta cardíaca aumentada y derrame pleural bilateral de predominio derecho. Así mismo, en TC torácico se documentaron adenopatías hiliares bilaterales y en localización subcarinal no calcificadas.

Con estos hallazgos, se decidió realizar nuevo estudio ecoendoscópico para nueva toma de biopsias y broncoscopia con BAL. El estudio histológico mostraba nuevamente granulomas constituidos por células epitelioides sin necrosis y con aisladas células gigantes multinucleadas, sin observarse atipias (Figura 4). La citometría de flujo fue negativa para células linfomatosas. El BAL mostró cociente CD4/CD8 con valor de 3. Se completó estudio con niveles de ECA, que resultaron normales.

El diagnóstico final fue de sarcoidosis con afectación ganglionar y cardial, excluyéndose recidiva de linfoma de Hodgkin. Tras la instauración del tratamiento corticoideo, el paciente presentó una adecuada evolución clínica y ecocardiográfica con resolución completa del derrame pericárdico a los 7 días del inicio del tratamiento.

Discusión

Presentamos un caso de sarcoidosis tras enfermedad de Hodgkin, con presentación clínica atípica. La aparición de linfomas en pacientes previamente diagnosticados de sarcoidosis está ampliamente descrita (síndrome linfoma-sarcoidosis). Sin embargo, el desarrollo de una sarcoidosis tras haber presentado un linfoma es extremadamente infrecuente (1). Esta situación supone un reto diagnóstico, ya que la aparición de adenopatías hipercaptantes en el PET, en este contexto clínico, hace plantear como primera sospecha diagnóstica una recidiva linfomatosa (2). Sin embargo, debemos destacar que el paciente presentó las adenopatías mediastínicas bilaterales tras finalizar el tratamiento, mientras que las adenopatías linfomatosas originales se habían negativizado en el PET. Adicionalmente, la anatomía patológica con hallazgo de linfadenitis granulomatosa, la ausencia de hallazgos en la citometría y los hallazgos del BAL fueron claves para orientar el diagnóstico. Además, la rápida respuesta al tratamiento corticoideo era muy orientativa de un proceso inflamatorio de fondo.

La sarcoidosis es una enfermedad sistémica de etiología desconocida que afecta al corazón en el 5 al 10% de los casos en estudios clínicos. La mayoría de los pacientes presentarán afectación extracardíaca –como es el caso de este sujeto-, llegando a documentarse afectación pulmonar hasta en un 90%.

La afectación cardíaca (3,4) puede cursar como trastornos de la conducción, arritmias (algunas de ellas potencialmente letales), disfunción ventricular o puede ser incluso de carácter silente.También puede ser rápidamente progresiva y cursar con muerte súbita como manifestación inicial.

Según las actuales recomendaciones, hay dos formas de llegar al diagnóstico de sarcoidosis cardíaca. La primera, sería mediante la confirmación histológica de granulomas no caseificantes, directamente en tejido miocárdico. La segunda de ellas, que permite diagnosticar de forma 'probable' una sarcoidosis cardiaca, se basa en si existe un diagnóstico histológico extracardíaco de sarcoidosis (en el caso que nos ocupa, se cumple este criterio, con confirmación histológica de adenopatía subcarinal) y en si se cumplen una serie de criterios menores, siendo el más destacado la respuesta a tratamiento inmunosupresor (la resolución tanto de la clínica, como del derrame es espectacularmente rápida en el caso índice).

En cuanto a los biomarcadores, se ha demostrado que el enzima convertidor de angiotensina (ECA; negativo en caso índice), u otros como la lisozima pueden ser de utilidad en el diagnóstico, careciendo de sensibi-

lidad relevante, y son muy frecuentemente negativos en sarcoidosis con afectación cardíaca.

Relativo a las técnicas de imagen cardiaca, el realce tardío en la resonancia cardíaca es muy sugestivo de sarcoidosis cardiaca (aparece gadolinio subepicárdico o mesocárdico de manera parcheada sin corresponder a un territorio coronario). En cuanto al PET 18-FDG (5), es usual encontrar patrones de captación focal o difusa a nivel ventricular/auricular (no lo encontramos en el caso índice, donde se objetiva captación pericárdica en contexto de reciente proceso agudo pericardítico).

Entre las cosas más interesantes de este caso se encuentran la forma atípica de presentación en forma de pericarditis aguda (6) con derrame pericárdico (descrito en 5% de sarcoidosis), siendo ampliamente más frecuentes la aparición de trastornos de conducción, arritmias ventriculares malignas o incluso la disfunción ventricular en forma de insuficiencia cardíaca congestiva. También destaca la ausencia de un patrón de captación típico en el PET 18-FDG (7).

Conclusiones

- La sarcoidosis con afectación cardíaca se da en aproximadamente un 5% de los casos de esta enfermedad.
- No es necesario un diagnóstico invasivo mediante biopsia cardíaca para establecer el diagnóstico de sarcoidosis cardíaca probable.
- El derrame pericárdico o pericarditis aguda son formas muy atípicas de presentación de sarcoidosis cardial.
- Múltiples grupos de expertos aconsejan siempre al cardiólogo clínico pensar en 'probable sarcoidosis', ante derrames pericárdicos refractarios a tratamiento de primera línea con AINEs y Colchicina.
- La aparición de adenopatías hiliares y mediastínicas bilaterales tras una enfermedad de Hodgkin, que aparentemente había respondido al tratamiento, obliga incluir sarcoidosis en el diagnóstico diferencial. Es de importancia esencial tomar una nueva muestra histológica ante la sospecha de una recaída de la enfermedad, antes de asumir este diagnóstico.

Figura 1:
Taquicardia sinusal a 105 lpm. Elevación generalizada de ST con descenso de PR en derivaciones de miembros y ascenso del mismo en aVR.

Figura 2:
PET que objetiva captación en adenopatías hiliares y mediastínicas bilaterales y captación difusa a nivel pericárdica

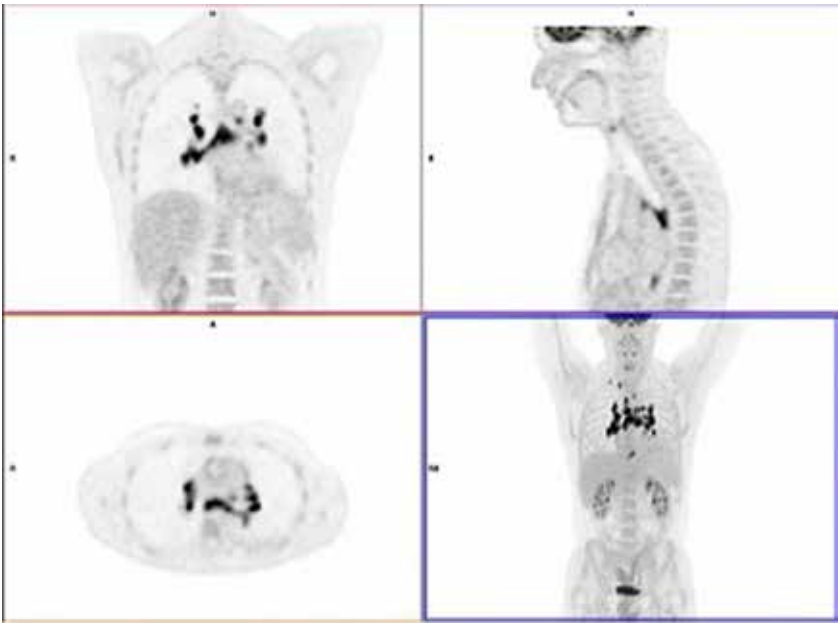

Figura 3:
Radiografía anteroposterior de tórax. Índice cardiotóracico aumentado de manera patológica. Prominencia hiliar bilateral con derrame pleural bilateral de predominio derecho.

Figura 4:
Biopsia de adenopatía subcarinal que objetiva granulomas no caseificantes con células gigantes multinucleadas.

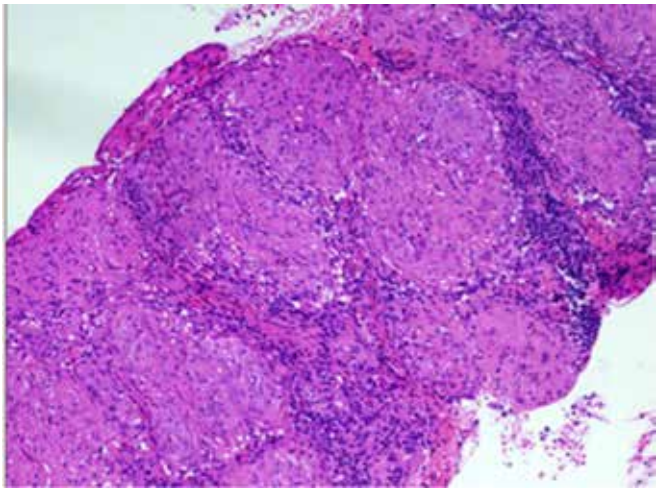

Bibliografía

1. *London J, Grados A, Fermé C, et al. Sarcoidosis Occurring After Lymphoma: Report of 14 Patients and Review of the Literature. Medicine. 2014; 93(21):e121.*
2. *Cho H, Yoon DH, Kim JH, et al. Occurrence of sarcoidosis after chemotherapy for non-Hodgkin lymphoma. The Korean Journal of Internal Medicine. 2016; 31(3):605-607.*
3. *Birnie D, Kandolin R. Cardiac manifestations of sarcoidosis: diagnosis and management. European Heart Journal (2017) 38, 2663–2670.*
4. *Jannuzzi MC, Rybicki BA, Teirstein AS. Sarcoidosis. N Engl J Med (2007); 357: 2153– 2165.*
5. *Ishimaru S, Tsujino I, Takei T, Tsukamoto E, Sakaue S, Kamigaki M, Ito N, Ohira H, Ikeda D, Tamaki N, Nishimura M. Focal uptake on 18F-fluoro-2-deoxyglucose positron emission tomography images indicates cardiac involvement of sarcoidosis. EurHeart J (2005); 26:1538 –1543.*
6. *Wyplosz B1, Marijon E, Dougados J, Pouchot J. Sarcoidosis: an unusual cause of acute pericarditis. Acta Cardiol. 2010 Feb;65 (1):83-4.*
7. *Youssef G, Leung E, Mylonas I, Nery P, Williams K, Wisenberg G, Gulenchyn KY, deKemp RA, DaSilva J, Birnie D, Wells GA, Beanlands RS. The use of 18F-FDG PET in the diagnosis of cardiac sarcoidosis: a systematic review and metaanalysis including the Ontario experience. J Nucl Med (2012); 53:241 – 248.*

V Certamen de
Casos Clínicos para
Médicos Internos Residentes

Presentación Oral
Finalista

CÁNCER DE MAMA GESTACIONAL: DOS VIDAS EN NUESTRAS MANOS

Autor:

Rodrigo Sánchez Bayona.

Especialidad:

Oncología Médica.

Centro de trabajo:

Clínica Universidad de Navarra.

Autores colaboradores:

Vizcay Atienza A.
Urrizola Martínez A.
Vilalta Lacarra A.

Resumen

El cáncer de mama es el más común en mujeres durante el embarazo y el posparto. Presentamos el caso de una paciente gestante diagnosticada de un carcinoma ductal infiltrante de mama, localmente avanzado en la semana 12 del embarazo. Se le administró un esquema de quimioterapia neoadyuvante, a partir de la semana 14, basado en antraciclinas y taxanos. Durante el tratamiento se realizó control fetal ecográfico con cada ciclo de quimioterapia. En todas las revisiones efectuadas se comprobó la normalidad de la gestación y la adecuada biometría fetal. En la semana 37, se procedió a la inducción del parto y, posteriormente, se realizó la cirugía mamaria y la radioterapia complementaria. El cáncer de mama en la embarazada es siempre un reto terapéutico. A propósito de este caso, repasamos las evidencias disponibles para saber cómo actuar cuando son dos vidas las que tratamos.

Palabras clave

Cáncer de mama, gestación, quimioterapia, radioterapia.

Caso Clínico

Presentamos el caso de una paciente de 33 años, natural de Santander, casada y con dos hijos, sin antecedentes médicos de interés. Antecedentes gineco-obstétricos: menarquia a los 13 años, 3 gestaciones (estado gestante en el momento de la consulta), 2 partos eutócicos, edad del primer embarazo 29 años. Antecedentes familiares: abuela materna diagnosticada de neoplasia de mama a los 60 años.

En el primer trimestre del embarazo actual, comenzó a notar asimetría mamaria con dolor a la palpación de cuadrantes externos de la mama izquierda. A las 12 semanas de gestación se realizó una ecografía mamaria en la que se objetivó un área de mastopatía focal con múltiples microcalcificaciones de nueva aparición en la mama izquierda. El área englobaba varios nódulos mamarios y medía un diámetro total de 36 mm.

Ante estos hallazgos se realizó biopsia de aguja gruesa guiada por ecografía con diagnóstico de carcinoma ductal. Se repitió estudio ecográfico con valoración axilar en donde se objetivó una adenopatía sospechosa en axila izquierda que se biopsió con diagnóstico de infiltración por carcinoma ductal con probable origen mamario, receptor de estrógeno positivo, receptor de progesterona positivo, Her2 ++/+++ por inmunohistoquímica y no amplificado por hibridación in situ, ki67 35% (subtipo Luminal B). En el momento del diagnóstico, valor de marcadores tumorales CEA 0,9 ng/ml (VN <5 ng/ml), CA 125 65 U/ml (VN <35 U/ml); CA 15,3: 22,6 U/ml (VN <35 U/ml).

La paciente fue derivada a consulta de Oncología Médica. A la exploración física presentaba, en cuadrante supero-externo de mama izquierda, una lesión palpable de unos 4 cm, indurada, sin signos cutáneos asociados. En axila se palpaba una adenopatía dura móvil y dolorosa a la palpación.

Fue valorada conjuntamente por el Departamento de Ginecología mediante ecografía obstétrica y biometría fetal, confirmando la gestación evolutiva y la normalidad fetal.

Se realizó estudio de extensión mediante la realización de radiografía de tórax con protección radiológica del área abdomino-pélvica, así como una ecografía abdominal que confirmó el estadio localmente avanzado de la enfermedad por afectación adenopática axilar.

Dado que se trataba de una paciente en el segundo trimestre de la gestación se le propuso iniciar tratamiento de quimioterapia con intención neoadyuvante con un esquema trisemanal basado en antraciclinas con la combinación de Epirubicina 90 mg/m2 y Ciclofosfamida 600 mg/m2 cada 3

semanas por un total de 4 ciclos, y posterior secuenciación a Paclitaxel 80 mg/m2 semanal por 12 semanas. Se realizó pauta antiemética y protectora gástrica con Ondansetron, Dexametasona y Ranitidina.

En la semana 14 de gestación, recibió el primer ciclo de Epirubicina y Ciclofosfamida, finalizando en la semana 34 de gestación, con adecuada tolerancia.

Durante el tratamiento se llevó a cabo control fetal ecográfico con cada ciclo de quimioterapia. En todas las revisiones efectuadas se comprobó la normalidad de la gestación y la adecuada biometría fetal.

En la semana 37, se procedió a la inducción del parto, dando a término una niña sana de 2800 gramos de peso. La semana siguiente al parto se realizó la cirugía mamaria, realizando mastectomía bilateral, por deseo de la paciente, con reconstrucción diferida de la mama izquierda, ya que sería necesario complementar el tratamiento con radioterapia externa. El diagnóstico anatomopatológico de la mama izquierda fue de carcinoma residual post-quimioterapia con 1,7 cm de diámetro. Los bordes quirúrgicos estaban libres y en la linfadenectomía axilar izquierda se encontraron metástasis por carcinoma de mama en 4 ganglios linfáticos.

Posteriormente, recibió radioterapia externa (un total de 18 fracciones sobre pared torácica izquierda y áreas de drenaje ganglionar axilar y supraclavicular izquierdo).

En el puerperio, una vez finalizada la radioterapia externa, comenzó tratamiento hormonal con Tamoxifeno 20 mg diarios y entró en programa de revisiones periódicas.

Discusión

El cáncer de mama es el cáncer más común en mujeres durante el embarazo y el posparto; se presenta en cerca de 1 de cada 3000 mujeres embarazadas (1). La paciente promedio tiene entre 32 y 38 años.

Es posible que la supervivencia general de mujeres con cáncer de mama en todos los estadios sea menor para las embarazadas, en comparación con las mujeres no embarazadas; sin embargo, esto quizás sea el resultado de la demora en el diagnóstico debido a los cambios fisiológicos que acontecen en la mama durante el embarazo.

¿Cómo se diagnostica? El estándar es la ecografía mamaria dirigida a una masa palpable, con una alta sensibilidad y especificidad y la capacidad de distinguir entre lesiones sólidas y quísticas. No obstante, con una adecuada protección abdominal, se puede realizar mamografía a la embaraza-

da con muy poco riesgo para el feto (2). Otras técnicas como la resonancia magnética han sido menos estudiadas y su uso se reserva sólo si se considera que su realización puede cambiar la actitud terapéutica. Además, el contraste paramagnético empleado con gadolinio cruza la barrera placentaria alcanzando altas concentraciones en el feto.

Para el diagnóstico definitivo, la técnica de elección es la biopsia con aguja gruesa. La punción aspiración con aguja fina puede llevar a error diagnóstico durante el embarazo debido a los cambios hiperproliferativos del tejido mamario durante la gestación. El tipo histológico predominante es el carcinoma ductal infiltrante. En cuanto al subtipo, en contra de lo que se podría pensar, los tumores suelen ser más frecuentemente negativos para receptores de estrógeno y progesterona y con sobreexpresión de HER-2/neu, como ocurre en mujeres jóvenes no embarazadas con diagnóstico de cáncer de mama. Esto parecería indicar que es la edad, y no tanto el embarazo, lo que determina la biología del tumor (1).

Para la estadificación hay que tener en cuenta que los lugares de metástasis más frecuentes son los pulmones, el hígado y los huesos. Durante la gestación se puede realizar de manera segura una radiografía de tórax con adecuada protección abdominal. El hígado se puede estudiar mediante ecografía hepática. Para el estudio de los huesos se prefiere la resonancia magnética, ya que no asocia radiación y no requiere contraste para detectar metástasis óseas. Otra técnica que ha demostrado ser segura durante la gestación es la biopsia selectiva de ganglio centinela (3). Existen modificaciones de esta técnica que se pueden realizar en la paciente gestante, como son la administración del coloide el mismo día de la lectura y evitar la tinción con azul de metileno.

¿Qué opciones de tratamiento existen en la paciente gestante? En general se recomienda seguir los mismos estándares que en las pacientes no gestantes. Es importante no retrasar el inicio del tratamiento, a menos que se prevea el parto en las siguientes 2-4 semanas. Los tres pilares del tratamiento siguen siendo la cirugía, la quimioterapia y la radioterapia (Tabla 1).

Existe amplia experiencia sobre la cirugía del cáncer de mama en la paciente embarazada que avala su seguridad. Tanto la cirugía como la anestesia son seguras durante la gestación, siempre que se tengan en cuenta los cambios fisiológicos asociados. Además, a partir de las semanas 24-26 se puede realizar monitorización cardiaca fetal intraoperatoria, lo que permite optimizar la hemodinámica materna y fetal durante la cirugía. La cirugía se puede llevar a cabo en cualquier trimestre de la gestación con mínimo riesgo para el feto (4).

¿Y la quimioterapia? También a día de hoy se sabe que la administración de quimioterapia es segura durante la gestación, aunque hay que tener en cuenta algunas consideraciones (5). Los cambios fisiológicos que ocurren en la embarazada teóricamente pueden influir en la farmacocinética de los agentes quimioterápicos, aunque no existen actualmente estudios que justifiquen un cambio en la dosis empleada, por lo que se siguen las mismas pautas que en las mujeres no gestantes.

Se sabe también que existe paso transplacentario de algunos quimioterápicos, haciendo que se puedan detectar en el plasma fetal. No obstante, la placenta cuenta con proteínas exportadoras como la glicoproteína-P o las MDRP (multidrug resistance proteins) que ayudan en el mecanismo de barrera disminuyendo la exposición fetal (6).

La decisión del tratamiento de quimioterapia se debe dar por tanto en base a criterios de la biología tumoral y factores pronósticos, como se hace en otras pacientes. Lo que está claro es que la administración de quimioterapia durante el primer trimestre de gestación está totalmente contraindicada, dado que alteraría gravemente la organogénesis de las primeras 8 semanas produciendo graves malformaciones o incluso la muerte fetal. Lo recomendado es posponer el inicio de la quimioterapia a partir de la semana 14 de gestación. Durante el segundo y el tercer trimestre, se considera seguro dar quimioterapia.

Los regímenes preferidos son los basados en antraciclinas (doxorubicina o epirubicina), acompañadas de ciclofosfamida y taxanos, es decir, el mismo esquema que se emplea en las pacientes no gestantes. Otros esquemas empleados son los que contienen 5-fluorouracilo, metotrexate o alcaloides de la vinca, aunque estos esquemas cuentan con menos estudios sobre su seguridad y eficacia a largo plazo, por lo que no son de primera elección. En cualquier caso, no se ha visto que la quimioterapia a partir del primer trimestre aumente las malformaciones fetales y parece que la principal causa de resultados fetales adversos se debe una mayor tendencia a parto prematuro que a los efectos directos derivados de la quimioterapia.

Otros tratamientos, en cambio, no han demostrado ser seguros (incluso se han visto nocivos) cuando se administran durante la gestación. Es el caso del trastuzumab, empleado en tumores que sobreexpresan HER2/neu. Su administración durante la gestación se ha asociado al desarrollo de oligohidramnios, pues se ha visto que el epitelio renal del feto cuenta con una elevada expresión del receptor HER2/neu. Tampoco la terapia hormonal, como el tamoxifeno, se debe emplear durante la gestación por el

riesgo aumentado de malformaciones (displasia oculo-auriculo-vertebral, genitales ambiguos o síndrome de Pierre-Robin).

Cuando la paciente embarazada está recibiendo quimioterapia, se pueden emplear los mismos tratamientos de soporte que se utilizan en otras pacientes para evitar náuseas y vómitos, como son la metoclopramida, los antagonistas del receptor 5-HT (ondansetron) y los corticoesteroides. Sobre estos últimos, se prefiere el uso de metil-prednisolona o hidrocortisona sobre la dexametasona convencional, ya que son en su mayor parte metabolizados por la placenta, de manera que sólo una escasa cantidad pasa al compartimento fetal. También se ha visto que el empleo de factores estimuladores de colonias de granulocitos (G-CSF), indicados como profilaxis de neutropenia, se pueden emplear con seguridad durante la gestación (7).

¿Y radioterapia? En pacientes diagnosticadas durante el segundo o tercer trimestre de gestación, la radioterapia se puede posponer hasta después del parto, sin que parezca aumentar la tasa de recurrencia local. El dilema está en aquellas pacientes diagnosticadas durante el primer trimestre (8). En estas pacientes, realizar una mastectomía podría evitarles el recibir radioterapia externa, aunque las secuelas estéticas y psicológicas no son desdeñables. Si la paciente opta por cirugía conservadora estaría indicado dar radioterapia. La cuestión es si es seguro dar radioterapia antes del parto o es mejor esperar al puerperio, sabiendo que el retraso de la radioterapia aumenta la tasa de recidiva local. La dosis de radiación que puede recibir el feto aumenta conforme avanza la gestación, debido a que el tamaño del feto aumenta y por tanto se aproxima más al campo de radiación. Con una protección adecuada, se puede disminuir la dosis fetal recibida entre un 50 y un 75%. Por tanto, durante el primer y segundo trimestre la dosis que recibiría el feto queda por debajo del umbral asociado a malformaciones. Esto, en cambio, no se puede asegurar en el tercer trimestre. En cualquier caso, debe ser una decisión consensuada con la paciente y el equipo multidisciplinar a cargo, teniendo en consideración los potenciales riesgos y beneficios del tratamiento.

De lo que no cabe duda es que el cáncer durante la gestación se convierte en un embarazo de alto riesgo y, por tanto, los cuidados prenatales deben estar dirigidos por unidades especializadas. Antes de realizar pruebas diagnósticas o de comenzar cualquier tratamiento, se debe llevar a cabo ecografía fetal para asegurar el correcto desarrollo y crecimiento fetal. Si se decide administrar quimioterapia, se recomienda realizar antes de cada ciclo un examen de la morfología, crecimiento y bienestar fetal mediante ecografía obstétrica (9).

El momento del parto queda en una balanza entre el esquema del tratamiento oncológico y la adecuada maduración del feto. Siempre que se pueda, al igual que en la gestante sana, el objetivo debe ser la gestación a término (a partir de las 37 semanas). Cuando esto no sea posible o se sospeche un compromiso en el bienestar fetal, se aconseja la inducción pretérmino del parto. En este caso, habrá que asegurar al menos la maduración fetal pulmonar con la administración de betametasona.

El tipo de parto se basará en indicaciones obstétricas, siendo la vía vaginal la primera elección y la que menos morbilidad materna conlleva, así como un menor riesgo de retraso de otros posibles tratamientos, en caso de que estén indicados para el postparto. Para disminuir el riesgo de neutropenia en la madre y en el feto, se aconseja administrar el último ciclo de quimioterapia al menos 3 semanas antes de la fecha prevista de parto y, siempre que sea posible, antes de las 35 semanas de la gestación (10).

Tras el parto, aunque las metástasis en placenta del cáncer de mama son poco frecuentes, se recomienda el examen histopatológico de la placenta.

Sobre la lactancia, está contraindicada si la paciente va a recibir tratamiento de radioterapia. Si ha recibido quimioterapia, se desaconseja dar lactancia ya que algunos de los agentes quimioterápicos, como los taxanos, son lipofílicos y se pueden acumular en la leche materna.

Conclusiones

- Se puede realizar un tratamiento eficaz del cáncer de mama durante la gestación.
- El tratamiento del cáncer de mama gestacional debe seguir, siempre que sea posible, los protocolos estándar para pacientes no gestantes.
- La cirugía del cáncer de mama es segura en cualquier trimestre de la gestación.
- Se puede valorar el tratamiento de radioterapia durante el primer y segundo trimestre, teniendo en cuenta los potenciales riesgos para el feto.
- Se pueden emplear los mismos esquemas de quimioterapia, pero siempre a partir de la semana 14 de gestación.
- El objetivo debe ser el parto a término tras un minucioso seguimiento obstétrico del bienestar fetal.
- Se recomienda referir a estas pacientes a equipos multidisciplinares con experiencia que incluyan cuidados perinatales, obstétricos, cirugía oncológica y Oncología Médica y Radioterápica.

Tabla 1. Opciones terapéuticas en la paciente gestante con cáncer de mama (adaptado de Amant F et al, Eur J Cancer 2010).

Momento de la gestación	Opciones de tratamiento
Primer trimestre	• Cirugía • Radioterapia (con adecuada protección fetal y valorando bien riesgo-beneficio).
Segundo trimestre	• Cirugía • Radioterapia (con adecuada protección fetal y valorando bien riesgo-beneficio). • Quimioterapia (a partir de la semana 14 de gestación)
Tercer trimestre	• Cirugía • Quimioterapia (hasta la semana 35)

Bibliografía

1. *Van Calsteren K, Heyns L, De Smet F, et al. Cancer during pregnancy: an analysis of 215 patients emphasizing the obstetrical and the neonatal outcomes. J Clin Oncol 2010; 28 (4): 683-9.*
2. *Navrozoglou I, Vrekoussis T, Kontostolis E, et al. Breast cancer during pregnancy: a mini-review. Eur J Surg Oncol 2008; 34 (8): 837-43.*
3. *Gentilini O, Cremonesi M, Toesca A, et al. Sentinel lymph node biopsy in pregnant patients with breast cáncer. Eur J Nucl Med Mol Imaging 2010; 37 (1):78-83.*
4. *Cheek T, Baird E. Anesthesia for nonobstetric surgery: maternal and fetal considerations. Clin Obstet Gynecol 2009; 52 (4): 535-45.*
5. *Amant F et al. Breast cancer in pregnancy: Recommendations of an international consensus meeting. Eur J Cancer 2010; 46(18):3158-68.*
6. *Syme MR, Paxton JW, Keelan JA. Drug transfer and metabolism by the human placenta. Clin Pharmacokinet 2004; 43 (8): 487-514.*
7. *Dale DC, Cottle TE, Fier CJ, et al. Severe chronic neutropenia: treatment and follow-up of patients in the Severe Chronic Neutropenia International Registry. Am J Haematol 2003; 72 (2):82-93.*
8. *Kal HB, Struikmans H. Radiotherapy during pregnancy: fact and fiction. Lancet Oncol 2005; 6 (5):328-33.*
9. *Loibl S, von Minckwitz G, Gwyn K, et al. Breast carcinoma during pregnancy. International recommendations from an expert meeting. Cancer 2006; 106 (2):237-46.*
10. *Padmagirison R, Gajjar K, Spencer C. Management of breast cancer during pregnancy. The Obstetrician & Gynaecologist 2010; 12:186-192.*

V Certamen de
Casos Clínicos para
Médicos Internos Residentes

Presentación Oral
Finalista

PSICOSIS POR COTRIMOXAZOL: CUANDO EL DIAGNÓSTICO VA MÁS ALLÁ DEL CÁNCER

Autora:

Amaia Urrizola Martínez.

Especialidad:

Oncología Médica.

Centro de trabajo:

Clínica Universidad de Navarra.

Autores colaboradores:

Sánchez Bayona R.
Vizcay Atienza A.
Vilalta Lacarra A.

Resumen

Varón de 69 años, diagnosticado de un adenocarcinoma de pulmón metastásico de años de evolución, con nueva progresión en 2018 a nivel óseo (costovertebral derecho y pala ilíaca derecha) y visceral. Recibió radioterapia antiálgica en afectación costal derecha por dolor mecánico con mal control analgésico, a pesar de la cual, requirió ingreso por mal control del dolor asociado a un cuadro de intoxicación opioide. Durante el mismo presentó un síndrome confusional agudo florido con alucinaciones visuales vívidas egodistónicas, alteraciones conductuales, mioclonías y alteraciones de la marcha tras inicio de Cotrimoxazol por una infección respiratoria y en el contexto de reagudización de insuficiencia renal crónica. Las pruebas complementarias realizadas (perfil metabólico, TC, RM y electroencefalograma) no mostraron ninguna alteración significativa. Tras la retirada del fármaco y mejoría de función renal, el cuadro se resolvió en su totalidad sin volver a presentar sintomatología similar.

Palabras clave

Psicosis, mioclonías, cotrimoxazol, cáncer.

Caso Clínico

Presentamos el caso de un varón de 69 años, natural de Pamplona, casado y con 3 hijos, diagnosticado de un adenocarcinoma de pulmón localizado en lóbulo superior derecho (3 cm) con metástasis única suprarrenal izquierda a finales de 1995 (Estadío T1cNoM1b). Tratado inicialmente con quimioterapia, radioterapia externa (46Gy) y cirugía (suprarrenalectomía izquierda y lobectomía superior derecha con linfadenectomía). Inició programa de revisiones hasta 2016, cuando recibió tratamiento de radioterapia externa (SBRT) sobre un nódulo localizado en segmento apical del lóbulo superior izquierdo que había presentado aumento de tamaño y de captación en PET respecto a controles realizados en los últimos años.

Continuó en programa de revisiones hasta enero de 2018, cuando se objetivó en el PET/TC progresión tumoral con afectación de la glándula suprarrenal derecha y ósea (costovertebral e ilíacas derechas) (corresponde a Figura 1). Se realizó biopsia guiada por TC de masa costal derecha que mostró resultado compatible con metástasis de adenocarcinoma moderadamente diferenciado de pulmón (ALK, ROS1 y EGFR sin alteraciones, expresión PD-L1 en más del 55% de las células tumorales de la muestra). No se objetivaron signos de afectación metastásica en la RM cerebral. La afectación ósea costal condicionaba importante dolor incidental de características mecánicas, por lo que previo al inicio de tratamiento sistémico con Pembrolizumab (inhibidor de PD1) recibió 10 sesiones de radioterapia con intención antiálgica.

Como otros antecedentes personales destacaban una hipertensión arterial en tratamiento farmacológico, una enfermedad renal crónica de probable origen multifactorial (nefroangioesclerótico en paciente obeso con nefrectomía parcial por carcinoma renal de células claras), un EPOC moderado sin tratamiento broncodilatador en la actualidad y un episodio de tendinitis en relación con la toma de Levofloxacino.

En este contexto, precisó ingreso por persistencia y mal control del dolor a pesar de radioterapia y analgesia de tercer escalón, asociado a un cuadro de intoxicación opioide consistente en alucinaciones visuales, dificultad para mantener la atención durante la conversación, así como alteraciones leves de la marcha e inestabilidad. Asimismo, refería la toma reciente de antibiótico (Amoxicilina-Clavulánico) durante 7 días por una Neumonía adquirida en la comunidad, sin aislamientos microbiológicos. A la exploración física destacaban pupilas mióticas, sequedad de piel y mucosas y roncus dispersos de predominio espiratorio. No se objetivaron alteraciones sig-

nificativas en la exploración neurológica. Se realizó analítica general que no mostraba alteraciones destacables, presentando sus cifras habituales de creatinina (1,4 mg/dL) y Urea (68mg/dL), MDRD 53mL/min.

Se procedió a inicio de hidratación endovenosa y rotación de opioide, precisando en días posteriores la administración de dosis progresivamente mayores de haloperidol por persistencia de las alucinaciones visuales poco elaboradas.

Asimismo, durante el ingreso presentó, coincidiendo con episodios de dolor (VAS 10), picos hipertensivos de hasta 200/110 mmHg. Por otro lado, se inició tratamiento con cotrimoxazol 160/800 cada 8 horas por aislamiento de Achromobacter Xylosoxidans (bacilo gram negativo aerobio, patógeno oportunista que puede producir cuadros de neumonía nosocomial) en muestra de esputo tomada por cuadro de tos y expectoración persistente asociada a episodios de broncoespasmo, si bien no presentó fiebre ni aumento de parámetros inflamatorios, y la radiografía de tórax no mostraba alteraciones. Tras objetivar que el paciente estaba recibiendo una dosis resultante de 4,5 mg/kg de antibiótico, ante la posibilidad de estar recibiendo una dosis infraterapéutica se recomendó el aumento de dosis a 2 comprimidos de 160/800 cada 8 horas.

En días sucesivos el paciente presentó un incremento paulatino de cifras de potasio (5,2 mEq/L, respecto a 4 mEq/L al ingreso), así como una trombocitopenia (61.000, respecto a 134.000 al ingreso) y deterioro de función renal (Creatinina: 1,7 mg/d, Urea: 70 mg/dL, MDRD 43 mL/min). De modo concomitante presentó un franco empeoramiento de las alucinaciones visuales, pasando de ser alucinaciones visuales poco elaboradas y difusas a imágenes vívidas egodistónicas, asociando alucinaciones táctiles. Por presentar desarrollo de incipiente clínica parkinsoniana con temblor de reposo, se sustituyó el tratamiento con Haloperidol por Olanzapina.

Las alucinaciones visuales referidas por el paciente dieron paso a un síndrome confusional agudo florido consistente en agitación extrema refractaria a medidas no farmacológicas y farmacológicas (neurolépticos), con nivel fluctuante del nivel de consciencia, empeoramiento de la inestabilidad y desarrollo de mioclonías positivas.

En este momento se planteó el diagnóstico diferencial entre:

- Carcinomatosis leptomeníngea. La carcinomatosos leptomeníngea es una afectación que aparece en el 50-80% de los pacientes con diagnóstico de cáncer de pulmón, siendo el 80% de los mismos pacientes con adenocarcinoma de pulmón. La clínica se caracteriza por un cuadro típicamente fluctuante y multifocal, presentando diferentes manifesta-

ciones, dependiendo de la localización de mayor afectación, que podría explicar el cuadro presentado por nuestro paciente.

- Patología cerebral vascular aguda. Dada la instauración aguda de la sintomatología y las crisis hipertensivas presentadas de modo previo durante el ingreso, se consideró la posibilidad de que el paciente presentase una patología vascular aguda, si bien la exploración física arrojaba pocos datos de focalidad neurológica, y el carácter fluctuante de la clínica no concordaba con una afectación vascular.
- Neurotoxicidad secundaria a Cotrimoxazol. El empeoramiento de la clínica coincidió temporalmente con el inicio del tratamiento antibiótico y las dosis recibidas eran superiores a las recomendadas por ficha técnica. Aún siendo infrecuente, existen casos publicados en la literatura de afectación neuropsiquiátrica en pacientes que reciben tratamiento con cotrimoxazol.
- Encefalopatía Urémica. El desarrollo de la clínica coincidía temporalmente con el deterioro de la función renal, siendo las mioclonías positivas muy características de esta entidad. Sin embargo, el aumento de cifras de uremia no fue muy significativo, apenas se alejaba de las cifras habituales del paciente, y no justificaba el cuadro neuropsiquiátrico.

Se realizó una determinación analítica general, incluyendo determinaciones metabólicas (calcio, glucosa, amonio, B12, tiamina, folato), presentando niveles dentro de la normalidad salvo por los valores de vitamina B12 y folato en el límite inferior de normalidad por lo que se inició suplementación de ambos. Para descartar patología vascular aguda, se realizó TC cerebral urgente que no mostró alteraciones significativas.

Se sustituyó el tratamiento antibiótico con cotrimoxazol por Piperacilina-Tazobactam y se reinició hidratación endovenosa. Se inició tratamiento con Piracetam 200 mg/12h y Quetiapina 50 mg con escasa respuesta clínica por lo que se aumentó a 400 mg/12h y 100 mg respectivamente.

Ante ausencia de más datos objetivos, se realizó una RM cerebral y de columna completa que no mostraron cambios respecto a la exploración realizada en el momento de diagnóstico de progresión. No se objetivaron signos de carcinomatosis ni diseminación leptomeníngea de la enfermedad. Dada la frecuente asociación de mioclonías de reciente aparición y trastornos metabólicos, se realizó electroencefalograma que mostró un patrón normal.

Se consideró la posibilidad de realizar una punción lumbar para descartar la presencia de infiltración tumoral en relación con carcinomatosis

leptomeníngea, considerando que pudiese tratarse de un falso negativo de las pruebas de imagen. Finalmente no se realizó, ya que la clínica del paciente comenzó a remitir a las 48 horas de suspender el tratamiento antibiótico con cotrimoxazol, cediendo en su práctica totalidad a las 96 horas de la retirada. Una vez resuelto el cuadro, el paciente refería tener recuerdos fragmentados del episodio experimentado en los últimos días. En ese momento presentaba mejoría en la función renal del paciente (Cr: 1,2 mg/dL, Urea: 53 mg, MDRD > 60 mL/h).

Previo al alta, el paciente mantenía la respuesta clínica, sin haber presentado nuevos episodios de inestabilidad, alteraciones conductuales, mioclonías ni alucinaciones, siendo la función renal al alta similar a la que presentaba al ingreso. No ha vuelto a presentar hasta la fecha clínica similar.

Discusión

El Cotrimoxazol es una coformulación, constituida por Trimpetoprim y Sulfametoxazol, y utilizada para una gran variedad de entidades infecciosas. Su excreción tiene lugar principalmente a nivel renal, siendo preciso un ajuste de dosis de acuerdo a las cifras de aclaramiento de creatinina y presentando este subgrupo de pacientes mayor probabilidad de desarrollar efectos secundarios (1).

El empleo de cotrimoxazol suele limitarse a entidades en las que no existan alternativas terapéuticas ya que, si bien todos los antibióticos, al igual que el resto de medicamentos, no están exentos de efectos secundarios, los asociados a cotrimoxazol suelen ser más habituales. Dentro de la extensa lista de sus posibles efectos adversos, los más frecuentes son la hiperpotasemia (1 de cada 10), así como las alteraciones digestivas y cutáneas (1 de cada 100-1000). Si bien siendo muy infrecuentes (1 de cada 10.000), también pueden aparecer otras manifestaciones como alteraciones hematológicas (anemia, leucopenia y trombocitopenia), deterioro de la función renal, alucinaciones y ataxia (2).

Las mioclonías son movimientos involuntarios, breves, bruscos y repentinos, a modo de sacudida. Pueden presentarse como resultado de una breve descarga de actividad muscular (mioclonías positivas) o bien por un cese en la actividad muscular (mioclonías negativas o asterixis). La aparición de mioclonías con carácter agudo se observa en alteraciones tóxico-metabólicas, como pueden ser el fallo hepático, el fallo renal, tirotoxicosis, alteraciones electrolíticas (hiponatremia, hipoglicemia, coma hiperosmolar), hipoxia cerebral, en alteraciones paraneoplásicas y el uso de fármacos.

Deben sospecharse estos últimos como etiología de las mioclonías, cuando la aparición coincide temporalmente con la introducción de un nuevo fármaco o el aumento de dosis de un fármaco empleado habitualmente. Para su tratamiento suelen emplearse fármacos antiepilépticos como el valproato, levetiracetam, piracetam y clonazepam. En caso de que sea debido a fármacos, el manejo es suspender la administración del mismo siempre que sea posible (3).

Existen numerosos casos descritos en la literatura que relacionan la toma de cotrimoxazol con el desarrollo de cuadros psicóticos y mioclonías (4, 5, 6, 7). En todos ellos, la sintomatología se relaciona temporalmente con la administración del fármaco, la clínica presenta escasa o nula respuesta a piracetam o levetiracetam y se caracterizan por una rápida resolución del cuadro tras la retirada del fármaco. Algunos de ellos presentaban nuevos episodios de clínica similar tras la administración accidental del mismo en otras ocasiones.

No termina de estar completamente esclarecido el mecanismo por el que ocurren estos efectos secundarios, ni cuál de los dos componentes es el causante, no obstante la balanza parece inclinarse a favor del sulfametoxazol. Se han propuesto algunos mecanismos causales, como puede ser la alteración del metabolismo de la fenilalanina con el consecuente incremento de aumento de los niveles de fenilalanina (5), así como alteraciones en el metabolismo de la dopamina, debidas a la inhibición de la dihidrofolato reductasa (4). Otro mecanismo propuesto, establece una posible reacción de hipersensibilidad tipo I, desarrollando una meningitis aséptica eosinofílica (8).

Asimismo, no es posible concluir que los cuadros psicóticos sean debidos a un fenómeno dosis dependiente. Si bien es cierto que los efectos psicotomiméticos se han producido fundamentalmente en pacientes inmunodeprimidos que recibieron dosis altas de cotrimoxazol, como puede ser en caso de pacientes que lo reciben como tratamiento de infecciones por Pneumocystis Jirovecci, también se han presentado a bajas dosis en pacientes con buena función renal, pudiendo tratarse de un fenómeno idiosincrásico (6). En el caso de las mioclonías inducidas por antibióticos, sí parecen relacionarse con altas dosis (incluso tóxicas) del fármaco o bien con dosis habituales en pacientes con deterioro de la función renal (4, 7).

Pueden existir otras hipótesis que justifiquen el cuadro clínico presentado, ya que se trataba de un paciente con múltiples comorbilidades (EPOC, hipertensión, insuficiencia renal crónica) en el contexto de un ingreso complicado y prolongado por el que estaba recibiendo gran

cantidad de fármacos (antibióticos, opioides, neurolépticos, anticonvulsivos…). Se podría por tanto atribuir el episodio a una interacción farmacológica, al deterioro de la función renal o a un síndrome confusional agudo o delirium. A día de hoy, no están descritas interacciones farmacológicas para los medicamentos que recibía el paciente que cursen con la clínica presentada. Es cierto que el fallo renal y la azotemia están relacionados con el desarrollo de cuadro de mioclonías, no obstante, no parece estar tan clara la relación con la presencia de alucinaciones, alteraciones de la conducta o trastornos de la marcha. Cuando estos síntomas se asocian al fallo renal, suelen ir ligados a la disminución del aclaramiento renal de fármacos que sí asocian este tipo de toxicidad, especialmente antibióticos (quinolonas, cotrimoxazol y penicilinas y sus derivados) (7).

Del mismo modo, el síndrome confusional agudo es una entidad relativamente frecuente en la práctica clínica, especialmente en el contexto de paciente de edad avanzada, en régimen de ingreso, con infección, polimedicado y diagnosticado de cáncer. Las alucinaciones, alteraciones del nivel de conciencia y del nivel de atención están muy descritas durante estos episodios, siendo más infrecuente el desarrollo de trastornos del movimiento y excepcional que la sintomatología no mejore a pesar de tratamiento con neurolépticos (9).

Sin embargo, el caso clínico de nuestro paciente y su evolución concuerdan con los casos descritos en la literatura asociados al uso de cotrimoxazol, presenta una clara relación temporal entre la toma del fármaco y el desarrollo del cuadro que además ocurre en el contexto de otros efectos adversos descritos y asociados al tratamiento con cotrimoxazol (el desarrollo de hiperpotasemia, trombocitopenia, deterioro de la función renal y alucinaciones), que se resolvieron todos ellos, de modo concomitante, al cuadro neuropsiquiátrico tras la retirada del fármaco; existe una plausibilidad biológica que justifique la relación entre la toma de cotrimoxazol y estas manifestaciones.

Conclusiones

- Los pacientes con cáncer presentan, a lo largo de su enfermedad, múltiples manifestaciones y complicaciones que muchas veces están en relación y se atribuyen al proceso oncológico; sin embargo, es imprescindible tener en cuenta que puede haber otras entidades que justifiquen los cuadros clínicos del paciente, siendo fundamental ampliar el diagnóstico diferencial.
- En nuestra práctica clínica empleamos gran número de fármacos, ninguno exento de complicaciones ni de efectos secundarios. En la medida de lo posible debemos conocer el perfil de efectos secundarios para ser capaces de identificarlos cuando los presente nuestro paciente y, sobre todo, ante todo cuadro clínico asociado a la administración reciente o cambio de dosis de un medicamento debe contemplarse la posibilidad de que esa sea la causa.
- Primum non nocere. No termina de dilucidarse si el cuadro clínico que presentó nuestro paciente fue debido a una reacción idiosincrásica o fue la dosis elevada de cotrimoxazol la que lo desencadenó. Independientemente del motivo causal, nos sirve como recordatorio de que tratamos enfermos y no enfermedades, debiendo individualizar el tratamiento a las características de cada paciente concreto (edad, comorbilidades, deterioro de función renal, hepática…) para evitar causar iatrogenias.

Figura 1:

Se observa afectación en glándula suprarrenal derecha y dos lesiones óseas de carácter lítico compatibles con metástasis. La primera de ellas se localiza en el 8º arco costal posterior derecho con extensión al cuerpo y arco posterior de T8 sin compromiso del canal medular; la segunda en el hueso ilíaco derecho, próximo a la articulación sacroilíaca.

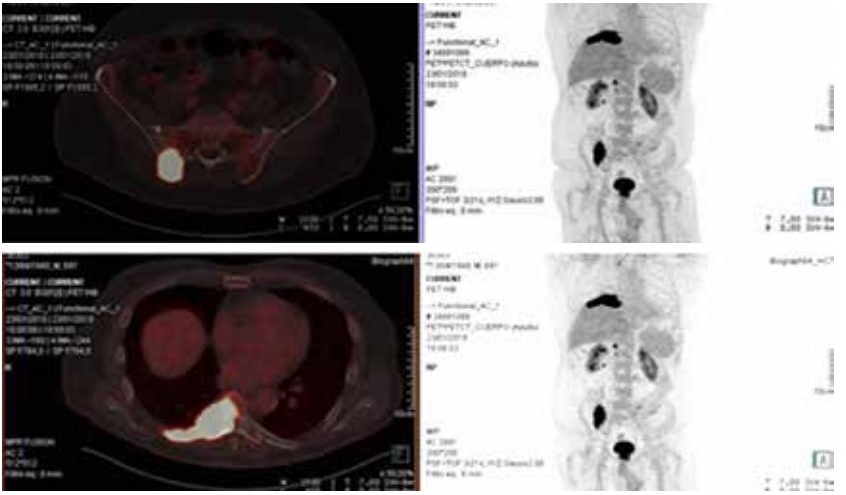

Informe definitivo Fecha de validación: 20/02/18 09:44

Datos de las muestras:

BFU-0234 Esputo (17/02/2018 12:29:34)
Células epiteliales: +/-
Hematies: 0
Leucocitos: +

Cultivos:
1- Achromobacter xylosoxidans. Elevado desarrollo.

Antibiograma (Sensibilidad/CMI(µg/mL)):

	1
1ª elección	
Gentamicina	R/>=16
Trimetoprim/Sulfametoxazol	S/<=20
2ª elección	
Ceftazidima	S/2
Fosfomicina	R/>=256
Levofloxacino	S/1
Piperacilina/Tazobactam	S/<=4
Tobramicina	I/8

Figura 2:
Antibiograma de Achromobacter Xylosoxidans aislado en muestra de esputo.

Bibliografía

1. *Ho, J. and Juurlink, D. (2011). Considerations when prescribing trimethoprim-sulfamethoxazole. Canadian Medical Association Journal, 183(16), pp.1851-1858.*
2. *Septrin® [Internet]. Ficha técnica del medicamento - Agencia Española de Medicamentos y Productos Sanitarios (AEMPS). 2017. Recuperado a partir de: https://www.aemps.gob.es/cima/pdfs/es/ft/48671/48671_ft.pdf*
3. *Kojovic, M., Cordivari, C. and Bhatia, K. (2011). Myoclonic disorders: a practical approach for diagnosis and treatment. Therapeutic Advances in Neurological Disorders, 4(1), pp.47-62.*
4. *Janssen, S., Bloem, B. and van de Warrenburg, B. (2016). The clinical heterogeneity of drug-induced myoclonus: an illustrated review. Journal of Neurology, 264(8), pp.1559-1566.*
5. *Dörken, B., Jundt, F., Lempert, T. and Pezzutto, A. (2004). Trimethoprim-Sulfamethoxazole Exacerbates Posthypoxic Action Myoclonus in a Patient with Suspicion of Pneumocystis jiroveci Infection. Infection, 32(3), pp.176-178.*
6. *Hsiao, H., Chu, N., Tsai, Y., Chang, C., Lin, S. and Liu, T. (2013). Trimethoprim/Sulfamethoxazole-Related Acute Psychosis in the Second Course of Treatment After a Stem Cell Transplant: Case Report and Literature Review. Experimental and Clinical Transplantation, 11(5), pp.467-468.*
7. *Mostafa, S. and Miller, B. (2014). Antibiotic-Associated Psychosis During Treatment of Urinary Tract Infections. Journal of Clinical Psychopharmacology, 34(4), pp.483-490.*
8. *Patey, O., Lacheheb, A., Dellion, S., Zanditenas, D., Jungfer-Bouvier, F. and Lafaix, C. (2018). A rare case of cotrimoxazole-induced eosinophilic aseptic meningitis in an HIV-infected patient. Scandinavian journal of infectious diseases, 30(5), pp.530 -531.*
9. *Lawlor, P. and Bush, S. (2014). Delirium in patients with cancer: assessment, impact, mechanisms and management. Nature Reviews Clinical Oncology, 12(2), pp.77-92.*

V Certamen de
Casos Clínicos para
Médicos Internos Residentes

Presentación Oral
Finalista

¿MELANOMA O NOCARDIA? IMPORTANCIA DE LA REBIOPSIA

Autor:

Ángel Vizcay Atienza.

Especialidad:

Oncología Médica.

Centro de trabajo:

Clínica Universidad de Navarra.

Autores colaboradores:

Sánchez Bayona R.
Urrizola Martínez A.
Vilalta Lacarra A.

Resumen

Paciente de 67 años con diagnóstico de melanoma torácico metastásico a nivel adenopático y óseo. Recibió primera línea de tratamiento con nivolumab (tratamiento inmunoterápico anti-PD1), suspendido por hepatotoxicidad. Presentó progresión a nivel de vértebra L4 con compromiso radicular, precisando radioterapia sobre columna lumbar. En nuestro centro se recomendó tratamiento sintomático y continuar tratamiento de inmunoterapia, tras no considerarse candidato a su inclusión dentro de un ensayo clínico. Sin embargo, el paciente no recibió más tratamiento oncológico activo, siendo valorado nuevamente en nuestro centro. En este contexto, el paciente presentó un síndrome febril con la aparición de consolidaciones pulmonares bilaterales, así como varias masas dolorosas de predominio quístico situadas en la región abdominopélvica compatibles con focos metastásicos y/o infecciosos de reciente aparición. Finalmente, la realización del estudio anatomopatológico fue compatible con Nocardia spp., siguiendo actualmente el paciente programa de revisiones sin evidencia de enfermedad oncológica.

Palabras clave

Melanoma, anti-PD1, nocardia, ensayo clínico, biopsia.

Caso Clínico

Exponemos el caso de un paciente de 67 años intervenido quirúrgicamente hace 5 años de melanoma torácico. Entre sus antecedentes personales destaca cardiopatía isquémica revascularizada mediante stent, hipertensión arterial e hipercolesterolemia con adecuado control farmacológico y síndrome de apnea hipopnea en tratamiento con CPAP. Refería exposición solar repetida y quemaduras solares en la infancia y juventud.

En el PET/TC de seguimiento en 2016, se detectó afectación adenopática paraaórtica bilateral y ósea (cuerpos vertebrales, arcos costales, ilíacos y pubis derecho), por lo que en noviembre del mismo año inició tratamiento con nivolumab (fármaco inmunoterápico anti-PD1), que se suspendió en abril de 2017 por hepatotoxicidad farmacológica (según los informes remitidos a nuestro centro). En abril de 2017 se realizó nuevo PET/TC y resonancia magnética lumbar, donde se objetivó respuesta de la afectación vertebral, aunque se detectó una masa de partes blandas en L4 sospechosa de progresión, así como un foco hipermetabólico en articulación sacroilíaca. Con estos resultados, se inició radioterapia antiálgica sobre columna lumbar y pélvica con mejoría parcial, que requirió el mantenimiento de tratamiento con opiáceos

En julio de 2017 acudió a nuestro centro para consultar una segunda opinión. Pese a que se valoró su inclusión dentro de ensayo clínico, finalmente no se consideró un candidato válido, por lo que se le recomendó valorar su continuación con inmunoterapia. Sin embargo, el paciente no recibió más tratamiento oncológico activo en su centro de referencia.

En enero de 2018, el paciente acudió de nuevo a nuestro centro para valoración de tratamiento dentro de ensayo clínico. Se realizaron pruebas de cribado, destacando TC toracoabdominal en el que se observaron focos de consolidación pulmonares bilaterales y varias masas en región abdominopélvica de predominio quístico, una de ellas anterior a la fosa ilíaca en la pared abdominal externa, otra en contacto con el músculo oblicuo externo derecho, y dos adyacentes en la raíz del muslo izquierdo en la región proximal de los músculos crural y vasto interno.

Días después, el paciente acudió a urgencias por síndrome febril de hasta 38,5°C con distermia, asociando tos productiva. Fue valorado en su localidad el mes anterior en dos ocasiones por sintomatología similar recibiendo tratamiento antibiótico oral. Asociaba intenso dolor en flanco abdominal derecho, sordo y difuso, sin irradiación, que se agudizaba a la palpación profunda, sin respuesta analgésica a opioides, en las zonas

correspondientes a las lesiones descritas por imagen (compatibles con lesiones metastásicas y/o inflamatorio-infecciosas).

Destacaba elevación de los parámetros inflamatorios, objetivando en la radiografía de tórax focos de consolidación de localización bibasal. Se recogieron hemocultivos y cultivo de esputo, con aislamiento de Moraxella catarrhalis en la última muestra. Se decidió realizar drenaje guiado por ecografía de la colección en pared abdominal con extracción de 20-30 ml de líquido purulento. Se solicitó gram urgente, con aislamiento inmediato de Nocardia spp. Se valoró junto con el Área de Enfermedades Infecciosas, iniciando tratamiento antiinfeccioso con piperacilina-tazobactam y cotrimoxazol, decidiéndose el ingreso hospitalario para control del cuadro infeccioso y optimización analgésica.

Se obtuvo el resultado definitivo del aislamiento microbiológico, compatible con Nocardia farcinica (Imagen 4), secuenciando el tratamiento con cotrimoxazol y levofloxacino. Presentó disminución progresiva de parámetros inflamatorios con control del dolor errático, por lo que se realizaron dos nuevas punciones, sin conseguir drenar la totalidad del absceso (citología negativa para malignidad).

Ante persistencia de regular control analgésico en probable relación con fracturas vertebrales osteoporóticas vertebrales, se solicitó valoración por el Servicio de Traumatología, realizándose resonancia magnética RM (Imagen 1 y 2) que confirmó la etiología osteoporótica de las mismas, recomendándose tratamiento sintomático mediante colocación de corsé de fijación. Además, se objetivó masa de partes blandas localizada en la vertiente derecha L4-L5 con realce periférico, sospechosa de origen infeccioso. Por este motivo, se descartó su drenaje ante la ausencia de sintomatología, recomendando continuar tratamiento con antibioterapia. Se realizó estudio de imagen con RM de extremidad inferior izquierda, que confirmó persistencia de absceso perifemoral.

Debido a la dificultad para el óptimo drenaje del absceso de pared abdominal, y la persistencia del absceso peri-femoral izquierdo, se realizó abordaje quirúrgico junto con los Servicio de Traumatología y Cirugía General (Imagen 3). Recibió el alta médica manteniendo el tratamiento antibiótico con el diagnóstico de nocardiosis diseminada. Tras los estudios realizados, continuó sin tratamiento oncológico activo ante la ausencia de lesiones tumorales, iniciando programa de revisiones periódicas.

Discusión

El melanoma es un tumor maligno que se origina en los melanocitos. Pueden desarrollarse en cualquier parte de la piel, pero de forma mayoritaria se localizan en el tronco (pecho y espalda) en los hombres y en las extremidades inferiores en las mujeres. El cuello y el rostro también son lugares comunes a tener en cuenta. Las localizaciones más frecuentes son las fotoexpuestas, aun así, cualquier persona puede desarrollar este tipo de cáncer en múltiples localizaciones, por lo que la exploración cutánea rigurosa tiene una gran importancia. El fototipo cutáneo con pigmentación oscura disminuye el riesgo de melanoma. La radiación ultravioleta ha sido identificada como el principal factor carcinogénico relacionado con la génesis del melanoma (1) (2).

Según la información aportada por el paciente, fue sometido a cirugía de resección por diagnóstico de melanoma localizado en región torácica. Cabe destacar la importancia de la cirugía mateniendo los márgenes de seguridad apropiados, así como la valoración del ganglio centinela para determinar la necesidad de linfadenectomía (3) (4). A los 5 años, se determinó recaída adenopática y ósea, aunque no disponemos del resultado de una posible biopsia, iniciando el tratamiento de inmunoterapia. Acudió a nuestro centro para obtener segunda opinión, siendo excluido para tratamiento dentro de ensayo clínico tras el resultado negativo para malignidad de la muestra ganglionar obtenida (adenopatías paraaórticas). Meses más tarde, el paciente desarrolló cuadro infeccioso diseminado con diagnóstico anatomopatológico de Nocardia spp.

Con este caso queremos destacar el papel fundamental de la biopsia en el diagnóstico del tratamiento oncológico, así como de la rebiopsia durante el seguimiento en los casos que sea apropiado. Según las últimas actualizaciones de la National Comprehensive Cancer Network (5), el debut de un paciente con melanoma metastásico o la recurrencia clínica debería ser confirmado histológicamente siempre que sea posible o que esté indicado clínicamente. La biopsia es mejor que la citología para el análisis mutacional, recomendándose la valoración del gen BRAF, y en el contexto clínico pertinente, análisis del gen KIT para cada biopsia de las metástasis o material registrado previamente si el paciente es considerado adecuado para terapia dirigida. Las guías clínicas recientes sugieren considerar estudios genéticos más completos si los resultados previos pueden desencadenar futuras decisiones sobre el tratamiento o la elección de pacientes para su participación en ensayos clínicos (6).

Refiriéndonos específicamente a nuestro caso clínico anteriormente expuesto, a pesar de no disponer de todos los informes previos para mayor precisión, creemos conveniente destacar la importancia de los estudios de anatomía patológica. Tras la recidiva del paciente a los 5 años de la cirugía, no disponemos de ningún informe histológico confirmatorio, antes del inicio de tratamiento sistémico con inmunoterapia y radioterapia. Consideramos indispensable la toma de muestra ante la sospecha de recidiva clínica, no sólo por la confirmación tumoral, sino por la posibilidad de ofrecer un tratamiento dirigido con posible mayor beneficio para el paciente. De forma posterior, se realizó punción de las adenopatías paraaórticas en nuestro centro para valoración de inclusión en un ensayo clínico, siendo el resultado negativo para malignidad.

De forma concomitante al estudio para su inclusión en un nuevo ensayo, el paciente desarrolló el cuadro infeccioso previamente expuesto, por lo que se tomó muestra de las lesiones identificadas radiológicamente, con resultado compatible con la presencia de Nocardia spp. El cultivo microbiológico confirmó la presencia de bacilos grampositivos ramificados en contexto de Nocardia farcinica. El paciente continúa actualmente con el tratamiento antiinfeccioso y fue intervenido quirúrgicamente para la extirpación de los abscesos abdominopélvicos, de cuyos resultados citológicos tan solo se apreciaron signos de inflamación aguda compatible con absceso. Tras las pruebas de imagen realizadas y el contexto clínico del paciente, se consideró el caso como nocardiosis diseminada en tratamiento, por lo que en la actualidad permanece sin tratamiento oncológico activo y sin lesiones sugestivas de enfermedad tumoral, desestimándose finalmente su inclusión en el ensayo clínico.

La especie Nocardia spp. corresponde a bacterias aerobias, gram positivas, filamentosas y parcialmente ácidas que se encuentran en todo el mundo como saprófitos del suelo. La nocardiosis en humanos varía desde una presentación subclínica hasta una enfermedad aguda, potencialmente mortal y diseminada. La nocardiosis generalmente afecta a los huéspedes inmunocomprometidos. El lugar de infección más común es el pulmón, aunque puede aparecer en primer lugar en otras localizaciones, con la posibilidad de diseminación a diferentes localizaciones. La nocardiosis diseminada cerebral, renal, articular u oftálmica puede desarrollarse por diseminación hematógena (7). Aunque la localización en regiones musculares es poco común, describimos un caso inusual de infección causado por Nocardia farcinica. En la actualidad, ningún ensayo aleatorizado prospectivo ha determinado

la terapia más efectiva para la nocardiosis (es poco probable que se realicen tales ensayos, ya que se requeriría una gran cantidad de pacientes con manifestaciones clínicas similares). Su diversidad en la presentación clínica y su relativa rareza son dos características distintivas de la nocardiosis. Por lo tanto, la elección de antimicrobianos se basa en la experiencia retrospectiva acumulada, las investigaciones en modelos animales y los perfiles de actividad antimicrobiana in vitro. Para la afectación cutánea, la mayoría de las autoridades recomiendan trimetoprim-sulfametoxazol (TMP-SMX) como parte del tratamiento de primera línea para la nocardiosis. Si el paciente es alérgico a las sulfonamidas, la desensibilización debe realizarse si es posible. Si esto no es apropiado o si el paciente es intolerante de las sulfonamidas, a continuación, deben ser elegidos agentes alternativos en base a estudios de susceptibilidad de los aislamientos microbiológicos (8) (9). Concretamente, Nocardia farcinica es uniformemente susceptible a amikacina, pero es resistente a otros aminoglucósidos, como la tobramicina. Se ha informado que la mayoría de los casos aislados son susceptibles a TMP-SMX. N. farcinica es generalmente resistente a las cefalosporinas de tercera generación (10).

Conclusiones

- El melanoma es una enfermedad de la piel consistente en una transformación tumoral maligna de los melanocitos, que son las células que dan pigmento a la piel. Se trata de un tumor generalmente cutáneo, aunque también se produce en otras localizaciones. Como la mayoría de los tumores, el melanoma tiene mejor pronóstico si se detecta en sus fases tempranas, ya que en fases avanzadas metastatiza rápidamente, de manera particular al cerebro, el hígado y el pulmón.
- El papel de la biopsia en el diagnóstico del tratamiento oncológico, así como de la rebiopsia durante el seguimiento del melanoma, es fundamental. El debut de un paciente con melanoma metastásico o la recurrencia clínica debería ser confirmada histológicamente, siempre que sea posible o que esté indicado clínicamente.
- La especie Nocardia spp. corresponde a bacterias aerobias, gram positivas, filamentosas y parcialmente ácidas. La afectación intramuscular es poco común; por lo tanto, la infección por esta bacteria puede ser infradiagnosticada y tratada de forma tardía. La nocardiosis debe sospecharse en pacientes inmunosuprimidos que presentan abscesos en múltiples órganos.
- En la actualidad, ningún ensayo aleatorizado prospectivo ha determinado la terapia más efectiva para la nocardiosis Para la afectación cutánea, la mayoría de las autoridades recomiendan trimetoprim-sulfametoxazol (TMP-SMX) como parte del tratamiento de primera línea para la nocardiosis.

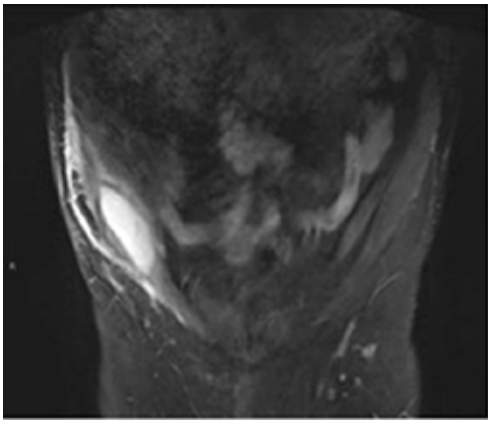

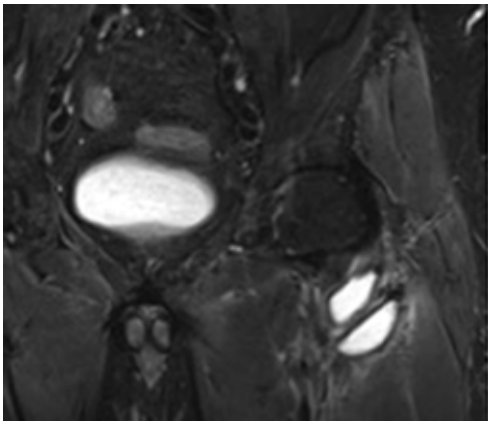

Imágenes 1 y 2:
RM secuencia T2 STI. Abscesos multiloculados en musculatura de la pared abdominal inferior derecha (6,2 x 4,6 x 3,2 cm) y en músculo vasto intermedio izquierdo (4,8 x 4,1 x 3,9 cm), con importante afectación edematosa del tejido celular subcutáneo adyacente.

Imágen 3:

Lesión pélvica paraabdominal. Fragmento de tejido de forma irregular, de aspecto adiposo,que mide 7 x 6,5 x 3 cm. Se observa una lesión cavitada de forma irregular, que mide 2,6 x 1,5 x 4,2 cm; en su interior está vacía y la pared de la lesión cavitada es rugosa a la palpación, con áreas ligeramente sobreelevadas, de color marronáceo y está rodeada por un tejido de aspecto conectivo/fibroso.

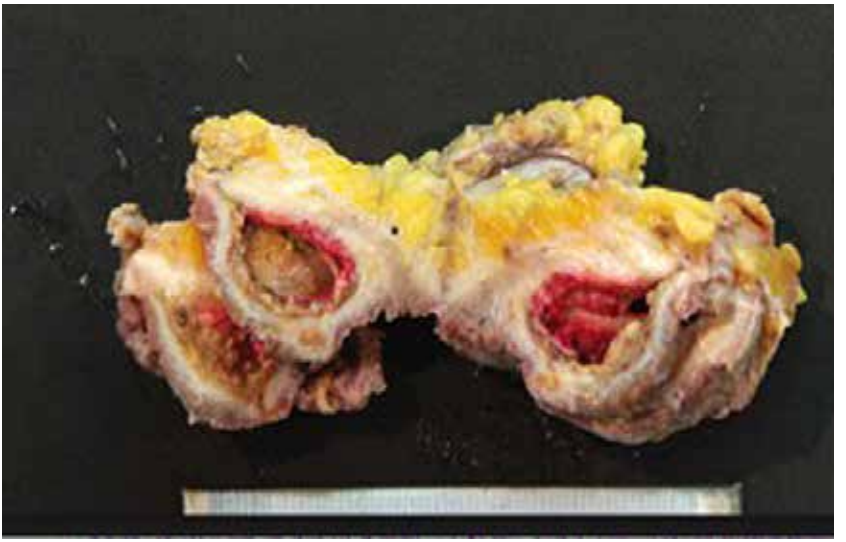

Imágen 4:

Citología constituida por lisis y detritus celulares con leucocitos polimorfonucleares, neutrófilos y aislados linfocitos. Se observan, además, algunos acúmulos de

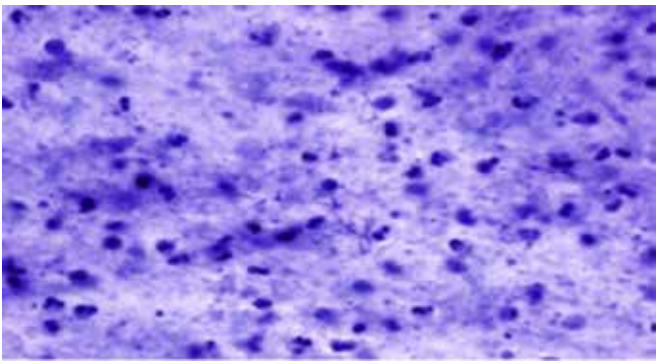

estructuras alargadas y ramificadas irregulares ligeramente más finas que los hongos de tipo candida spp., que corresponden a nocardia spp.

Bibliografía

1. *Thompson JF, Scolyer RA, Kefford RF. Cutaneous melanoma. Lancet 2005; 365: 687–701.*
2. *Bastian BC. The molecular pathology of melanoma: an integrated taxonomy of melanocytic neoplasia. Annu Rev Pathol 2014; 9: 239–271.*
3. *Han D, Zager JS, Shyr Y et al. Clinicopathologic predictors of sentinel lymph node metastasis in thin melanoma. J Clin Oncol 2013; 31: 4387–4393. 15.*
4. *Morton DL, Thompson JF, Cochran AJ et al. Sentinel-node biopsy or nodal observation in melanoma. N Engl J Med 2006; 355: 1307–1317.*
5. *National Comprehensive Cancer Network Guidelines Version 2.2018 Melanoma.*
6. *R. Dummer, A. Hauschild, N. Lindenblatt et al. Cutaneous melanoma. ESMO Clinical Practice Guidelines for diagnosis, treatment and follow-up. Annals of Oncology 2015; 126–132.*
7. *Torres OH, Domingo P, Pericas R, et al. Infection caused by Nocardia farcinica: case report and review. Eur J Clin Microbiol Infect Dis 2000; 19:205.*
8. *McTaggart LR, Doucet J, Witkowska M, Richardson SE. Antimicrobial susceptibility among clinical Nocardia species identified by multilocus sequence analysis. Antimicrob Agents Chemother 2015; 59:269.*
9. *Valdezate S, Garrido N, Carrasco G, et al. Epidemiology and susceptibility to antimicrobial agents of the main Nocardia species in Spain. J Antimicrob Chemother 2017; 72:754.*
10. *Wallace RJ Jr, Tsukamura M, Brown BA, et al. Cefotaxime-resistant Nocardia asteroides strains are isolates of the controversial species Nocardia farcinica. J Clin Microbiol 1990; 28:2726.*

V Certamen de
Casos Clínicos para
Médicos Internos Residentes

Presentación Póster
Ganador

TRATAMIENTO SECUENCIAL EN EL CÁNCER DE PRÓSTATA RESISTENTE A LA CASTRACIÓN ¿ESTAMOS PREPARADOS A LOS NUEVOS ANTI – ANDRÓGENOS?

Autora:

Seila Lacarra Fernández.

Especialidad:

Urología.

Centro de trabajo:

Complejo Hospitalario de Navarra.

Autores colaboradores:

Aguilar Guevara JF.
López Ubillos G.
Zabalo San Juan A.

Resumen

El cáncer de próstata es la tercera causa de mortalidad por cáncer en los hombres en los países occidentales. La privación de andrógenos en pacientes con cáncer de próstata retrasa la evolución de la enfermedad y aumenta la esperanza de vida. Sin embargo, con el tiempo, los tumores tienden a progresar y se llega al estado de la enfermedad considerado resistente a la castración. Las nuevas terapias se dirigen a los pacientes en este momento de la enfermedad. Nos gustaría destacar la acción de dos agentes dirigidos al receptor de andrógeno, abiraterona y enzalutamida, que prolongan significativamente la supervivencia en pacientes con cáncer de próstata resistente a la castración. Este caso clínico muestra la historia natural de un cáncer de próstata avanzado que progresa a resistente a la castración, y la utilización de los nuevos fármacos dirigidos al receptor de andrógeno.

Palabras clave

Castration-resistant prostate cáncer, abiraterone, anti-androgen receptor agents.

Introducción

El cáncer de próstata es la neoplasia maligna masculina más frecuente. Con una tasa de 62 hombres por cada 100.000 habitantes, es la tercera causa de mortalidad por cáncer entre los hombres en los países occidentales (1). En 1941, Huggins y colaboradores demostraron por primera vez la dependencia del cáncer de próstata a los andrógenos, demostró que al reducir las concentraciones séricas de andrógenos por orquiectomía o administración exógena de estrógenos se producía la regresión del tumor y la paliación de los síntomas. Desde entonces, la depleción gonadal de andrógenos ha sido la base del tratamiento para el cáncer de próstata en estadio avanzado (2). Sin embargo, aunque muchos pacientes responden inicialmente a la terapia de privación de andrógenos, con el tiempo tienden a progresar y desarrollan un estado de la enfermedad llamado resistente a la castración. El medicamento llamado docetaxel fue el primer agente identificado que prolongaba la supervivencia en este tipo de pacientes por lo que fue aprobado por la FDA en el 2004. Pero en los últimos años, basándose en un mejor entendimiento de la fisiopatología de la enfermedad y la comprensión de los mecanismos que impulsan la resistencia, se ha conducido al desarrollo de varias terapias novedosas. Entre ellas tenemos la vacuna sipuleucel-T, cabazitaxel y los dos agentes dirigidos al receptor de andrógeno, la abiraterona y enzalutamida, que han contribuido a prolongar significativamente la supervivencia en pacientes con cáncer de próstata resistente a la castración (3).

Este caso clínico tiene como objetivo revisar la historia natural de la enfermedad dando especial importancia al tratamiento secuencial del cáncer de próstata resistente a la castración, según estadios, desde su diagnóstico hasta llegar a la utilización de nuevos receptores de andrógenos dirigidos a etapas avanzadas de la enfermedad. Lo que genera todo un desafío terapéutico con resultados alentadores, ya que la tendencia es utilizar estos medicamentos cada vez de manera más precoz (4). (Fig. 1)

Caso Clínico

A continuación, exponemos el caso de un varón de 72 años, remitido a la consulta de Urología por elevación del PSA.

Antecedentes:

Médico/personales: sin antecedentes.
Quirúrgicos: Apendicitis. Hemorroides. Quiste escrotal. Varices. Injerto óseo en columna.

Diagnóstico y estadificación:

Remitido desde su MAP el día 01/06 del año 2012 por elevación del PSA. El paciente se encontraba asintomático y en la exploración física lo único a destacar era un tacto rectal sospechoso. En la analítica de sangre se objetivaba un PSA 23.9 ng/ml. Con estos hallazgos se decidió realizar una biopsia de próstata con el resultado anatomopatológico de Adenocarcinoma de próstata Gleason 6 (3+3) bilateral. Ante este diagnóstico, se decidió completar el estudio mediante una RMN prostática, un TAC abdominopélvico y una gammagrafía ósea. Los resultados:
-RMN: signos radiológicos de infiltración extracapsular de la próstata y de vesícula seminal derecha. Adenopatía obturatriz izquierda. Radiológicamente T3b N1.
-TAC: Próstata con diámetros aproximados de 4,6 x 6 x 5,5 cm. Se aprecian múltiples adenopatías superiores a 2 cm de diámetro axial en cadenas obturatriz izquierda, en ambas ilíacas primitivas, por detrás de la bifurcación aórtica con diámetro de unos 3 cm y paraaórticas izquierdas hasta hilio renal.
-Gammagrafía ósea: Sin hallazgos gammagráficos que sugieran lesiones metastásicas con actividad osteogénica aumentada. Resto de hallazgos en relación a patología osteoarticular degenerativa y entesopatía tibial.
Comentario: Ver figura 3A, B.
En la analítica de sangre solicitada por su MAP no se observa ninguna alteración, excepto la elevación del PSA y alteración lipídica.
El estadiaje del paciente, según la clasificación TNM, era T3N1M1a, por lo tanto, estadio IV.

Inicio de terapia de privación androgénica:

Comentario: En este momento el paciente no se considera subsidiario de tratamiento con intención curativa por lo que se comienza, en julio 2012, el

tratamiento con la terapia de privación androgénica (TDA) con bicalutamida (antiandrógeno) para fase de inducción y se retira la misma para seguir con Leuprorelina-acetato (análogo LHRH).
Con la finalidad de retrasar la progresión de la enfermedad a una fase sintomática y prevenir sus complicaciones.

Evolución y seguimiento de la enfermedad:

Posteriormente, el paciente es controlado periódicamente en la consulta y con analíticas de sangre.

-Julio 2012-Julio 2013:
Buena respuesta a la TDA con un descenso del PSA 0.3 ng/ml y con la testosterona a nivel de castración (TST 0.4ng/L). Clínicamente refiere sofocos sin otra sintomatología. En agosto del 2013, se finaliza el tratamiento con el antiandrógeno, manteniendo el análogo LHRH.
Comentario: Ver periodo de las fechas arriba mencionadas de la figura 2, donde se observa un descenso del PSA hasta alcanzar los niveles descritos en julio de 2013.

Inicio de terapia de deprivación androgénica intermitente:

- Julio 2013:
Se propone comenzar con TDA intermitente, suspendiendo la Leuprorelina. Progresivamente, el paciente presenta elevación del PSA y de los niveles de testosterona. Asintomático.
Comentario: Ver elevación del PSA y TST a partir de octubre de 2013.

-Julio 2014:
Los niveles de PSA llegan a 16.56 ng/ml y TST 5.86, por lo que reinicia TDA con el antiandrógeno (bicalutamida) y análogo LHRH (Acetato de leuprorelina). Se suspende tratamiento con antiandrógeno en agosto de 2014.
Comentario: Figura 2: marcada con flecha verde y posterior evolución con descenso del PSA y TST.

-Mayo 2015:
Buena respuesta analítica con disminución del PSA y TST. El paciente sigue asintomático. Se plantea comenzar con TDA intermitente, suspendiendo el análogo LHRH y se sigue con los controles analíticos en consulta.
Comentario: Ver punto naranja en abril de 2015 y posterior elevación del PSA y TST.

-Enero 2016:
Tras 8 meses sin TDA, existe un PSA 9.6 ng/ml y TST de 2.8 ng/ml (repetido), además el TR es sospechoso con aumento de consistencia del lóbulo derecho, por lo que se reintroduce TDA, siguiendo el esquema previo de tratamiento con Análogo LHRH junto con antiandrógeno durante un mes.
Comentario: Figura 2: Ver flecha en enero de 2016 como indicador de inicio de TDA.

-Agosto-octubre 2016:
Elevación progresiva del PSA, alcanzando niveles de PSA 10.82 y TST 0.17 en agosto de 2016, no se obtiene una respuesta analítica; el paciente se encontraba asintomático. Es visto en consulta en septiembre y se decide reestadiar al paciente con TAC abdominopélvico y gammagrafía ósea. Los resultados:
- TAC: Hallazgos compatibles con metástasis óseas y extensión linfática retroperitoneal en paciente con carcinoma de próstata avanzado.
-GGO: Se compara con el estudio previo del 16/07/2012. Se aprecian focos de nueva aparición compatibles con progresión ósea metastásica.
Se localizan en la columna vertebral: región dorsal (D8, D9 y D10) y en L4 y S1; región sacroilíaca bilateral y techo acetabular izquierdo.
Comentario: Ver figura 3C.

Inicio de Abiraterona:
-Noviembre 2016:
Con los resultados de la pruebas de imágenes, el paciente se encuentra con un adenocarcinoma de próstata estadio IV cT3bN1M1b. **Resistente a la castración** (elevación del PSA con niveles de TST bajos), por lo que tras presentar el caso en la sesión de Uro-oncología se decide comenzar en tratamiento de segunda línea con **Abiraterona.**
Comentario: Ver Figura 2: flecha morada inicio de tratamiento con Abiraterona.

-Noviembre 2016-diciembre 2017:
El paciente comienza el tratamiento con Abiraterona con un valor del PSA de 26.65 ng/ml. Se realiza un seguimiento en consulta y analítico quincenal durante tres meses. Y posteriormente, se amplían los controles a un mes.
El paciente es tratado con Abiraterona durante 13 meses, permaneciendo asintomático durante este tiempo.

En cuanto al nivel del PSA desciende hasta un valor de 5 en enero del 2017 y se mantiene en dicho nivel hasta septiembre 2017, donde se eleva hasta 7.78ng/ml. A partir de este valor, el PSA sigue aumentando y en diciembre de 2017, se observa un PSA 13.13ng/ml (progresión bioquímica).
Comentario: Ver figura 2: la evolución del PSA durante el periodo indicado.

Inicio de 3a línea de tratamiento con quimioterapia:
Diciembre 2017:
El paciente también presenta progresión de la enfermedad a nivel radiológico (lesiones óseas múltiples y crecimiento de las adenopatías abdominales) (Figura 4). Por lo que se suspende el tratamiento con Abiraterona y pasa a cargo del Servicio de Oncología para iniciar tratamiento con Docetaxel.

Caso Clínico

El tratamiento del cáncer de próstata metastásico ha sufrido múltiples avances terapéuticos en los últimos años, sobre todo el cáncer de próstata metastásico resistente a castración. La mejor comprensión de los mecanismos de resistencia ha contribuido al desarrollo de las nuevas terapias como las vacunas, los nuevos antiandrógenos (Abiraterona y Enzalutamida) y las terapias no hormonales como el Cabazitaxel (5).

La deprivación androgénica es uno de los primeros tratamientos oncológicos con un marcador molecular concreto (6). Hace ya casi dos siglos que se conoce que el epitelio prostático sufre atrofia tras la castración (Hunter 1840). Hay varias modalidades terapéuticas: monoterapia con antiandrógenos no esteroideos, terapia intermitente con análogos de LHRH y bloqueo androgénico completo, con un análogo de la LHRH y un antiandrógeno. El objetivo bioquímico es una testosterona en sangre <50ng/dl o 1'7nmol/L (7).

Nuestro paciente era de inicio un estadio IV, metastásico (T3N1M1a). En este caso no estaba indicado el tratamiento curativo, sin embargo, se inició tratamiento con un antiandrógeno y un análogo de LHRH, con el objetivo de retrasar la progresión a la fase sintomática de la enfermedad.

A pesar del bloqueo hormonal durante varios años, la tendencia de la enfermedad es progresar a la fase de resistente a la castración, (Figura 1). Se define como resistente a la castración aquellos pacientes con cifras de testosterona inferiores a <50ng/dl o 1'7nmol/L que, además, tienen tres elevaciones de PSA consecutivas en una semana y dos incrementos del 50%

del PSA nadir (con un PSA >2ng/ml), o con progresión radiológica, con aparición de nuevas lesiones óseas o viscerales (8). El paciente de nuestro caso comenzó con niveles de PSA elevados en tres determinaciones consecutivas en una semana, a pesar de testosterona en niveles de castración, por lo que comenzó con tratamiento de Abiraterona.

El tratamiento de primera línea para el cáncer de próstata resistente a castración incluye Abiraterona y Enzalutamida, dos nuevos antiandrógenos (Tabla 2). Abiraterona inhibe de forma irreversible el complejo enzimático CYP-17, bloqueando la conversión de pregnenolona en 17-OH pregnenolona y, por tanto, la conversión de esta en dehidroepiandosterona (DHEA) (9). También bloquea la producción de corticoesteroides, por lo que hay que compensar este fenómeno administrando corticoides exógenos. La Enzalutamida es un anatagonista selectivo de alta afinidad del receptor de andrógenos. El receptor de andrógenos participa en la regulación de la fisiología y desarrollo de la próstata, pertenece al grupo de receptores hormonales esteroideos (10). Se ha demostrado un aumento de expresión de los receptores de andrógenos en al menos un tercio de los pacientes con CPRC (9). El primer estudio que aprobó la abiraterona fue un estudio fase III(COU-AA-301) en pacientes en progresión post-docetaxel que demostró un aumento de la supervivencia al compararlo contra el placebo (4) y el estudio complementario (COU-AA-302) evaluó el uso de abiraterona / prednisona en pacientes con cáncer de próstata resistentes a la castración previo a terapias citotóxicas (docetaxel) mejorando significativamente la supervivencia global y supervivencia libre de progresión (11). Fueron los estudios fase III AFFIRM y PREVAIL los que le dieron la aprobación a enzalutamida (11,12). Debemos mencionar una nueva molécula, la apalutamida (ARN-509), que fue aprobada en febrero de 2018 para pacientes resistentes a la castración no metastásicos. Actualmente, se recomienda comenzar el tratamiento con los nuevos antiandrógenos de forma precoz, en pacientes asintomáticos con tumores avanzados, resistentes a castración (4).

Nuestro paciente permaneció estable de su enfermedad y asintomático durante trece meses con abiraterona. Hasta que finalmente progresa por lo que inicia una tercera línea con quimioterapia con Docetaxel. Existen varias hipótesis por la cual se puede generar resistencia a estos nuevos agentes por lo general debido a la activación continuada de la vía de señalización del receptor androgénico (13). Se han descrito amplificaciones, mutaciones y variantes del receptor. Es probable que existan varios mecanismos de resistencia en diferentes pacientes o incluso en el mismo paciente, pero la resistencia a un fármaco no necesariamente genera resistencia a otro.

El tratamiento de deprivación androgénica no está exento de complicaciones, más de la mitad de los hombres en tratamiento con antiandrógenos cumplen criterios de densidad mineral ósea para osteopenia y osteoporosis (14). Es frecuente observar cambios en el hábito corporal, con pérdida de masa muscular y aumento de la grasa corporal, lo que también contribuye al aumento de factores de riesgo cardiovasculares. El efecto secundario más difícil de tratar, probablemente, sea la disfunción eréctil y pérdida de la libido.

Situación actual en Navarra

La tasa ajustada de mortalidad por cáncer de próstata en Navarra es una de las más bajas de España. Con la comercialización de la abiraterona y enzalutamida, el tratamiento de los cánceres de próstata resistentes a castración se ha visto positivamente afectado, hallando un escalón más en el tratamiento de esta patología antes de comenzar con la quimioterapia. A fecha 9 de noviembre de 2017, en la Comunidad Foral de Navarra existen diagnosticados 3474 pacientes vivos, de los cuales 1135 (32.7%) están en tratamiento mediante de privación androgénica. De este grupo, el diagnóstico fue clínico en el 13% e histológico en el 87%. Se realizó estadiaje inicial (TC y/o Gamma y/o RMN) en el 76.6%, siendo este positivo para metástasis en el 16.8%. En la actualidad, existen 270 (31%) pacientes con PSA actual mayor que el nadir (75.2% por encima de 2 ng/ml), de los cuales un 63.7% son mayores de 80 años.

Existe un porcentaje importante de pacientes navarros candidatos a completar estudio para definir su situación clínica y adoptar las medidas terapéuticas oportunas para mejorar su calidad de vida e incluso aumentar su supervivencia.

Conclusiones

Aunque la terapia de privación androgénica sigue siendo la columna vertebral en el tratamiento del cáncer de próstata avanzado, el tratamiento hormonal ha evolucionado desde el descubrimiento de Huggins y colegas en 1941. La evolución de la terapia del cáncer de próstata, durante el siglo XX, se basó en encontrar la mejor combinación o tratamiento secuencial en pacientes con cáncer de próstata resistente a la castración. Sin embargo, en los últimos años hemos iniciado una nueva era en la terapia hormonal con los nuevos agentes aprobados por la FDA y varios agentes todavía en desarrollo. Quedan muchas preguntas y desafíos. Existen muchos ensayos clínicos en curso que tienen como objetivo identificar la correcta selección de pacientes y la secuenciación en el tratamiento. Se están realizando múltiples combinaciones de estos agentes e intentando superar los mecanismos de resistencia a estos medicamentos. Definitivamente debemos estar preparados para la nueva era de los antiandrógenos que ya estamos viviendo.

Figura 1:

Historia Natural de la enfermedad. El curso clínico del cáncer de próstata inicia con la progresión desde la enfermedad localizada hacia la fase resistente a la castración. El nivel de PSA puede relacionarse con la carga tumoral. La figura demuestra la elevación del PSA al diagnostico inicial, volviendo a la normalidad después del tratamiento con intención curativa (radioterapia o cirugía), luego vuelve a ascender cuando la enfermedad recurre. Nuevamente desciende con la terapia hormonal. Posteriormente inicia la fase de resistencia a la castración. Ante el fallo de los tratamientos e inclusive de la quimioterapia el paciente fallece [4].

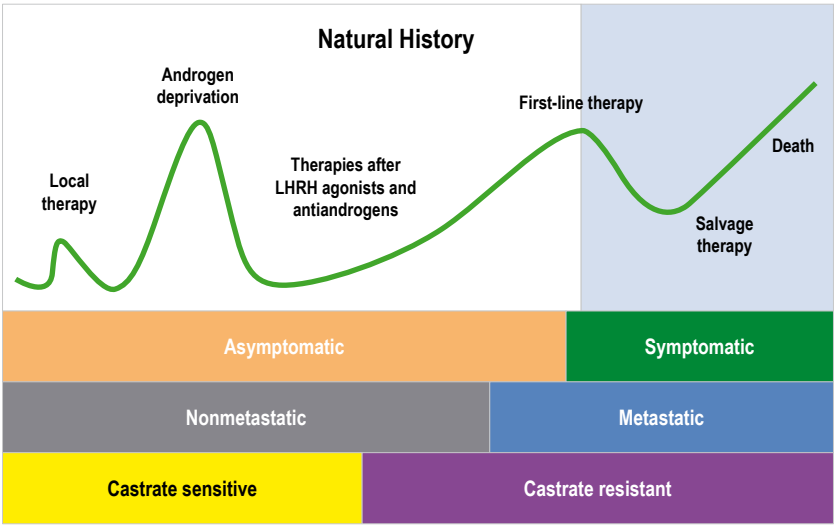

Figura 2:

Flecha verde inicia TDA. Circulo naranja: inicio de terapia intermitente. Flecha morada: inicio de tratamiento con abiraterona. Historia Natural de la enfermedad de nuestro paciente. En Junio de 2012 es diagnosticado de un adenocarcinoma de próstata metastásico con PSA 23.9 ng/ml iniciando TDA. Disminuyendo su nivel de PSA a casi indetectable. En Julio 2013, inicio de bloque intermitente. Julio de 2014, elevación de PSA 16.56ng/ml y se reinicia bloque siendo efectivo. En enero 2016, nuevo pico de PSA, el cual sigue ascendiendo a pesar de bloqueo hormonal completo. Inicia etapa de resistencia a la castración. En octubre 2016, progresión de enfermedad por lo que se inicia abiraterona con disminución de su PSA. Se mantiene estable y asintomático 13 meses más. En diciembre del 2017, nueva progresión bioquímica y de la enfermedad por lo que inicia quimioterapia. La historia natural del paciente se asemeja a lo descrito en esta figura.

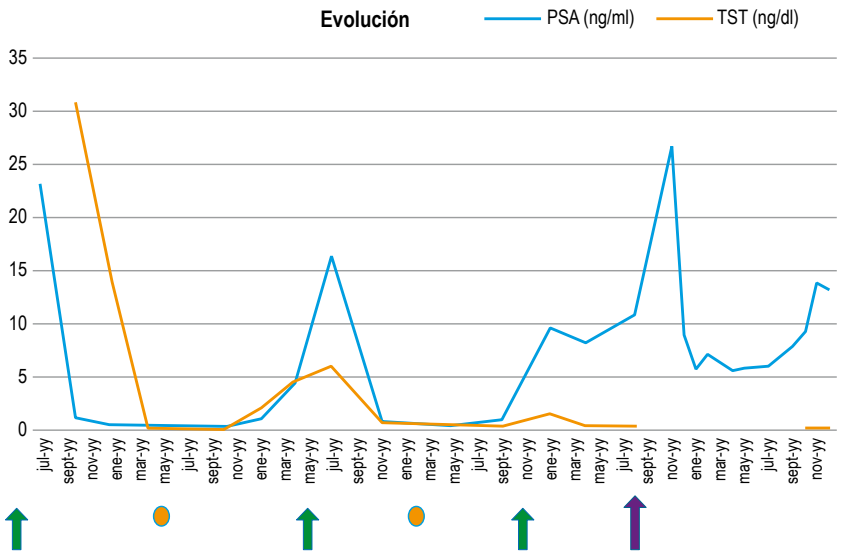

Figura 3:
A y B. Estadificación inicial. TAC Próstata aumentada de tamaño e irregular, además, presenta adenopatía sobre la arteria renal derecha.
C. TAC a los 5 años y 3 meses del diagnóstico inicial, progresión ganglionar retroperitoneal.

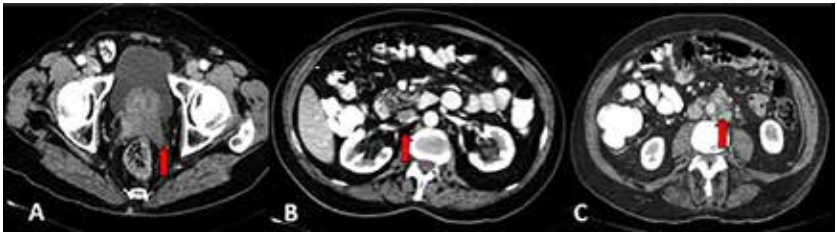

Figura 4:
Comparativa. Estadificación inicial en el año 2012 sin hallazgos gammagráficos que sugieran lesiones metastásicas con actividad osteogénica aumentada. A finales del año 2016, se aprecian focos de nueva aparición compatibles con progresión ósea metastásica.

Tabla 1:

Comparación de grupos de pacientes en tratamiento con privación androgénica con elevación del PSA y sin elevación del mismo respecto al nadir.

	Grupo sin elevación de PSA respecto al nadir	Grupo con elevación de PSA respecto al nadir
Pacientes	865	270
Edad media	79 años*	81 años*
Mediana de tiempo de tto	1165 días*	2031 días*
Tiempo máximo de tto	4508 días*	7669 días*
Media Gleason máximo biopsia	7.04	7.48
Estadiaje realizado al diagnóstico y/o seguimiento	646 pacientes (74,5%)	223 pacientes (82,5%)
Metástasis + al diagnóstico	218 pacientes (25,1%)	47 pacientes (17,4%)
PSA actual media (máximo-mínimo)	4.85 (0-312)	48.99 (0.07-1042)
Mediana PSA actual	0.04	6.99

(*) Si comparamos ambos grupos y analizamos los datos cuantitativos mediante T de Student (edad, Gleason y tiempo de seguimiento) no encontramos diferencias estadísticamente significativas excepto en tiempo de seguimiento y edad.

Tabla 2:

Ensayos clínicos en fase III de los nuevos tratamientos para pacientes con CPRC metastásicos (6).

Table 1. Completed and ongoinf phase III clinical trials for novel treatments of patients with metastatic CRPC

Study	Regimes	n (setting)	Overall survival (months)	rPFS (months)	PSA RR (>50%)	Outcome
Androgen biosynthesis inhibitors						
COU-301[3]	Abiraterone+prednisone vs placebo +prednisone	1,195 (post-docetaxel)	14,8 vs 10,9 (HR 0,65; P<0,001)*	5,6 vs 3,6 (HR 0,67; P<0,001)	29,1% vs 5,5% (HR 0,58; P<0,001)	FDA approval for post-docetaxel setting in 2011
COU-302[4]	Abiraterone+prednisone vs placebo +prednisone	1,088 (chemotherapy-naive)	Not reached vs 27,2 (HR 0,75; P=0,01)*	16,5 vs 8,3 (HR 0,53: P<0,001)*	62% vs 24% (P<0,001)	FDA approval for pre-chemotherapy setting in 2013
ELM-PC 5/ C21005[170]	Orteronel+ prednisone vs placebo +prednisone	1,099 (post-docetaxel)	(HR 0,894; P=0,226)*‡	(HR 0,755; P=0,00029)‡	NA	Completed July 2013
ELM-PC 4/ C21004[101]	Orteronel+ prednisone vs placebo +prednisone	1,454 estimated (chemotherapy-naive)	NA*	NA*	NA	Estimated primary completion date September 2014
Antiandrogens						
AFFIRM[5]	Enzalutamide vs placebo	1,199 (post-docetaxel)	18,4 vs 13,6 (HR 0,63; P<0,001)*	8,3 vs 2,9 (HR 0,40; P<0,001)	54% vs 2% (P<0,001)	FDA approval post-docetaxel in 2012
PREVAIL[176]	Enzalutamide vs placebo	1,454 estimated (chemotherapy-naive)	32,4 vs 30,2 (HR 0,70; P<0,0001)*	Not reached vs 3,9 (HR 0,19; P<0,0001)*	NA	Press released in October 2013

* Primary end point(s); ‡Pre-especified interim analysis. Abreviations: CRPC, castration resistant prostate cancer; NA, not available; PSA, prostate-especific antigen; rPFS, radiographic progression free survival; RR, responde rate; vs, versus.

Bibliografía

1. *Jemal, A. et al. Global cancer statistics. CA Cancer J. Clin. 61, 69–90 (2011).*
2. *Huggins, C., Stephens, R. E. & Hodges, C. V. Studies on prostate cancer II. The effects of castration on advanced carcinoma of the prostate. Arch. Surg. 43, 209–223 (1941).*
3. *de Bono JS, Logothetis CJ, Molina A, Fizazi K, NorthS, Chu L, et al. Abiraterone and increased survival in metastatic prostate cancer. N Engl J Med 2011; 364 (21):1995-2005 (2001).*
4. *Higano C, et al. In: Figg WD, et al. Drug management of prostate cancer; 2010: 321*
5. *Omlin, A. et al. Improved survival in a cohot of trial participants with metastatic castration resistant prostate cáncer demonstrates de need for updated prognostic nomograms. Eur. Urol. 64, 300-306 (2013).*
6. *Wong, Y.N.S. Ferraldeschi, R. Attarde, G. de Bono, H. Evolution of androgen receptor targeted therapy for advanced prostate cancer. Nat. Rev. Clin. Oncol. 11, 365-367 (2014).*
7. *Mottet N, Bellmunt J, Bolla M, Briers E et al. Guideliness on Prostate Cancer. Part 6: Castration-resistant PCa. Eur Urol. 2017*
8. *Ryan CJ, Smith MR, de Bono JS, Molina A, Logothetis CJ, de Souza P, et al. Abiraterone in metastatic prostate cancer without previous chemotherapy. N Engl J Med 2013; 368 (2): 138-48.*
9. *Scher HI, Fizazi K, Saad F, Taplin M-E, Sternberg CN, Miller K, et al. Increased survival with enzalutamide in prostate cancer after chemotherapy. N Engl J Med 2012; 367 (13): 1187-97Brice A, Ryan CJ. Development and clinical utility of abiraterona acetate as an androgen synthesis inhibitor. Clin Pharmacol Ther 2012; 91(1): 101-8*
10. *Beer TM, Armstrong AJ, Sternberg CN, Higano CS,Iversen P, Loriot Y, et al. Enzalutamide in men with chemotherapy-naive metastatic prostate cancer (mCRPC): Results of phase III PREVAIL study. J Clin Oncol 2014;32 (4s): abstr LBA1.*
11. *Ferraldeschi, R., Sharifi, N., Auchus, R. J. & Attard, G. Molecular pathways: Inhibiting steroid biosynthesis in prostate cancer. Clin. Cancer Res. 19, 3353–3359 (2013)*

12. *Roy A.K. et al. Androgen receptor: structural domains and functional dynamics after ligand-receptor interaction. Ann. NY Acad. Sci. 949, 44-57 (2001).*
13. *Edwards J. Krishna N.S. Grigor K.M. y Bartlett J.M. Androgen receptor gene amplification and protein expression in hormone refractory prostate cancer. Br. J. Cancer 89, 552-556 (2013).*
14. *Rathkopf DE, Morris MJ, Fox JJ, Danila DC, Slovin SF, Hager JH, et al. Phase I study of ARN-509, a novel antiandrogen, in the treatment of castration-resistant prostate cancer. J Clin Oncol 2013; 31(28): 3525-30.*

V Certamen de
Casos Clínicos para
Médicos Internos Residentes

Presentación Póster Seleccionado

DE LA KETAMINA A LA CICLOFOSFAMIDA, ASÍ ES LA VIDA.

Autor:

Lander Badiola Urquiaga.

Especialidad:

Medicina Interna.

Centro de trabajo:

Complejo Hospitalario de Navarra.

Autores colaboradores:

Leturia I.
Modesto J.
Poblet J.

Resumen

Varón de 29 años, con antecedente personal de hipertensión mal controlada, consumo de cannabis y ketamina inhalada. Acude a Urgencias por crisis hipertensiva y dolor en dedos 3-5º de la pierna izquierda, con cianosis de los mismos. Se interpreta de probable isquemia periférica en contexto de consumo de ketamina. Se realiza un AngioTC para valoración de la vascularización y el resultado es inesperado.

Palabras clave

Crisis hipertensiva, ketamina, isquemia, vasculitis.

Caso Clínico

Varón de 29 años, con antecedente personal de hipertensión mal controlada con mala adherencia a tratamiento, consumo de tabaco (10 cigarrillos/día) cannabis y ketamina inhalada. Acude a Urgencias por crisis hipertensiva (217/143), con dolor en los dedos de 3-5° de ambos pies (imagen 1). Niega traumatismos. No otras lesiones cutáneas

A la exploración mantiene buen estado general con constates estables y se aprecia cianosis de los dedos 3-5° de la pierna izquierda, con dolor a la palpación y movilización, movilidad y sensibilidad normales, pulsos pédios presentes y simétricos.

En analítica se objetiva leucocitosis (15600 con neutrofilia 10300) sin elevación de proteína C reactiva, empeoramiento de la función renal con creatinina de 1.88mg/dl con filtrado glomerular de 47 ml/min (previa normal), resto normal. Se solicita valoración por parte de Cirugía Vascular que decide ingresar al paciente en su servicio para estudio. Se inicia tratamiento con prostaglandinas (mejoría del dolor distal) y solicitan AngioTC para valoración. En la prueba se aprecia una cardiomegalia con datos de edema pulmonar intersticial, derrame pleural bilateral, ectasia generalizada de la vascularización esplénica con oclusión de tronco celiaco (imagen 2) y estenosis en arteria mesentérica superior y ambas renales (imagen 3), no se aprecia patología de la vasculatura distal. Sugieren considerar vasculitis y mediolisis arterial segmentaria en el diagnóstico diferencial.

En este momento se solicita traslado del paciente a Medicina Interna. Se vuelve a historiar al paciente y destaca una pérdida de peso de 10kg, mialgias nocturnas y refiere orinas muy espumosas.

Se decide completar estudio con una ecografía cardiaca que, posteriormente, se completa con una RM cardiaca. Además de RM cerebral, orina de 24 horas, estudio electroneurofisiológico y se solicita valoración a Oftalmología.

En la ecografía cardiaca se aprecia una miocardiopatía dilatada con FEVI conservada (45-50%) que, posteriormente, se confirma con RM cardiaca donde se aprecia dilatación ventricular que impresiona de cardiopatía hipertensiva en fase dilatada. Se completa el estudio con una RM craneal que no objetiva patología vascular. En la orina de 24 horas se aprecia una proteinuria en rango nefrótico (1.5g en 2 litros de orina). El estudio electroneurofisilógico se mantiene dentro de rangos normales. En la valoración oftalmológica se aprecian estigmas de hipertensión.

Resumen

Con las pruebas realizadas, el caso podría encajar con una vasculitis de pequeño vaso, además cumplía 4 criterios para el diagnóstico de Poliarteritis Nodosa según criterios de la American College of Rheumatology de 1990 (3/10 para diagnóstico) aunque debido a la afectación de la aorta abdominal, se orienta hacia una vasculitis de grandes vasos con una presentación atípica, ya que también cumple 4/6 de criterios para el diagnóstico de Arteritis de Takayasu, según la clasificación del American College of Rheumatology de 1990. Por lo tanto se establece el diagnóstico definitivo de Arteritis de Takayasu.

Resumiendo territorios vasculares afectos:

1. Leve engrosamiento de aorta abdominal nivel supra y yuxtarrenal.
2. Estenosis de salida del tronco celiaco
3. Estenosis crítica de arteria mesentérica superior
4. Estenosis de ambas arterias renales que provocan hipertensión vasculorenal severa con afectación cardiaca en forma de miocardiopatía dilatada.
5. Úlceras vasculares en 4º dedo derecho y 3º dedo de la pierna izquierda.

Siguiendo los criterios de severidad de Five Factor Score, el paciente cumple criterios de una afectación grave (3/5) por lo que se decide iniciar tratamiento metilprednisolona 1 g durante 3 días para, posteriormente, iniciar bolos de ciclofosfamida (15 mg/kg/ mensual).

En los siguientes días, el dolor se mantiene controlado y analíticamente la función renal del paciente comienza a mejorar paulatinamente. Aun así, la tensión arterial sigue siendo de muy difícil control dadas las estenosis de las arterias renales que presenta el paciente. Se plantea realizar una angioplastia con balón o colocación de stent.

Revisada bibliografía y consultando con la Unidad de Enfermedades Autoinmunes del Hospital Clinic de Barcelona en conjunto con la Unidad de Cirugía Vascular del Complejo Hospitalario de Navarra, se decide realizar una angioplastia con balón en las arterias renales. El día 30/06/2017 se realiza el procedimiento con buen resultado y sin complicaciones inmediatas. Las cifras tensionales comienzan a mejorar siendo necesario reducir el tratamiento antihipertensivo.

El 05/07/2017 se decide dar el alta tras 41 días de ingreso hospitalario. Analíticamente el paciente presenta una creatinina de 1.38 mg/dl y un filtrado glomerular de 67ml/min, con una leve leucocitosis (11600) con los

reactantes de fase aguda normales. El tratamiento al alta es 30mg de prednisona/24 horas, 15mg/kg ciclofosfamida mensual y 2.5mg de enalapril/24 horas.

En las posteriores revisiones en Consultas externas, el paciente se mantiene asintomático. Se inicia descenso lento de corticoides y se añade metotrexato una vez llegado a una dosis de mantenimiento de 5mg de metilprednisolona/24 horas. Se realiza nuevo ecocardiograma transtorácico donde se objetiva un miocardio normal, con fracción de eyección conservada y sin derrame pericárdico. El paciente sigue pendiente de realización AngioTC (se realizará el 16/04/2018) para valoración de aorta abdominal y sus ramas.

Imagen 1:
Afectación de los dedos de la pierna izquierda.

Imagen 2:
Trombosis de la arteria mesentérica.

Imagen 3:
Trombosis de la arteria renal derecha.

Bibliografía

1. *M. Vanoli,E. Daina,C. Salvarani,M.G. Sabbadini,C. Rossi,G. Bacchiani Takayasu's Arteritis: A study of 104 Italian patients. Arthritis Car Res, 53 (2005), pp. 100-107*
2. *Selective stent placement versus ballon angioplasty for renoplasty for renovascular hypertension caused by Takayasu arteritis : Two-years results . Pneg et al. Int J Cardiol.2016*
3. *B.P. Mwipatayi,P.C. Jeffery,S.J. Beningfield,P.J. Matley,N.G. Naidoo,A.A. Kalla Takayasu arteritis: Clinical features and management: report of 272 cases ANZ J Surg, 75 (2005), pp. 110-117*
4. *Results of the treatment in renal artery stenosis due to Takayasu disease: comparison between surgery, angioplasty, and stening . A monocentrique retrospective study . Kinjo H et al. G Chir 2015 jul-Aug.*

V Certamen de
Casos Clínicos para
Médicos Internos Residentes

Presentación Póster Seleccionado

MICROANGIOPATÍA TROMBÓTICA

Autora:

Laura García Tobar.

Especialidad:

Anatomía Patológica.

Centro de trabajo:

Clínica Universidad de Navarra.

Autores colaboradores:

Mejías Sosa L.
Panadero Meseguer P.
Paricio Martínez J.

Resumen

Varón de 54 años con Enfermedad Renal Crónica (ERC) en estadío 5, debido a una Nefroangioesclerosis. El paciente comenzó hemodiálisis en el año 2011 y en 2013 se le realizó un trasplante renal de donante cadáver. Como antecedentes relevantes, el paciente tiene hipertensión e hiperparatiroidismo secundario y es exfumador (IPA=27). En este momento, se encuentra en tratamiento con tacrólimus, prednisona, valganciclovir, amlodipino, torasemida, bisoprolol, paricalcitol , carbonato de lantano, vitamina D3, pantoprazol y darbepoetina alfa. En el año 2016, comienza con deterioro de la función renal y en mayo de 2017 se le realiza una biopsia con el resultado de "signos histológicos sugestivos de rechazo agudo borderline". Cinco meses más tarde, tras empeorar la función renal, se realizó una nueva biopsia renal con diagnóstico de microangiopatía trombótica.

Palabras clave

Microangiopatía trombótica, trasplante renal, tacrólimus.

Introducción

La Microangiopatía Trombótica (MAT) es una entidad histopatológica que se caracteriza por presentar una lesión endotelial, produciendo así la exposición de la superficie subendotelial que contiene sustancias con acción trombogénica y que disminuyen la acción fibrinolítica. De esta manera se favorece la agregación plaquetaria y la formación de trombos intraluminales. El cuadro histopatológico se caracteriza por afectación glomerular, producido por el ensanchamiento mesangial y trombos intracapilares. Además, se observa alteración de los vasos en "capas de cebolla" y la necrosis tubular aguda (1).

Las causas del daño endotelial de las MAT pueden ser tanto primarias como secundarias. Dentro de las primarias encontramos la Púrpura Trombocitopénica Trombótica (PTT) que se caracteriza por la disminución de la actividad de ADAMTS 13 (A Disintegrin And Metalloproteinase with a ThromboSpondin type 1 motif, member 13) impidiendo que se degrade el Factor Von Willebrand y produciendo la agregación plaquetaria y trombos intraluminales. El síndrome hemolítico urémico (SHU) produce el daño endotelial debido a la toxina Shiga que es producida por Escherichia Coli y es citotóxica para el endotelio. En el síndrome hemolítico urémico atípico (SHUa), el daño endotelial viene dado por la activación anormal de la vía alternativa del complemento. Para diferenciar las causas primarias, entre ellas dependemos de la clínica, ya que la PTT tiene principalmente afectación cerebral y el SHU principalmente afectación renal. Existen, además, múltiples causas secundarias como son las neoplasias, fármacos, infecciones, enfermedades sistémicas, glomerulonefritis, hipertensión arterial maligna, trasplante de órgano sólido, trasplante de médula ósea y embarazo, entre otras.

Tanto la PTT como el SHU y sus variantes son entidades muy poco frecuentes. De la PTT congénita se han publicado alrededor de 100 casos en la literatura médica, y su incidencia y prevalencia exacta se desconocen, aunque probablemente estén subestimadas. Es más frecuente en la infancia y adolescencia, pero puede aparecer a cualquier edad. La PTT autoinmunitaria tiene una incidencia de unos 4-6 casos nuevos por millón de habitantes y año en EE. UU, y de 6 casos por millón de habitantes y año en el Reino Unido, no existiendo datos fiables en España. Tiene un pico máximo de incidencia en la cuarta década de la vida, con un discreto predominio de mujeres (3:2) y entre personas de raza negra. La incidencia anual de SHU es de cerca de 2 casos por 100.000 habitantes en adultos y de 6 casos por 100.000

en niños menores de 5 años. El SUHa supone aproximadamente el 5% de los SUH y puede aparecer a cualquier edad, con especial incidencia en niños y adultos jóvenes. Se considera una enfermedad rara, con una incidencia en EE. UU de 1-2 casos/millón de habitantes en personas de hasta 18 años y sin datos definitivos en la población adulta, mientras que en Europa se estima su incidencia en 0,11 casos/millón de habitantes. Sin embargo, debido al mejor conocimiento de la fisiopatología de estos procesos es previsible un incremento en el número de pacientes diagnosticados.

Para un buen diagnóstico de esta enfermedad, es muy importante la historia clínica, recogiendo todos los datos importantes del paciente, una analítica en la que deberemos encontrar trombocitopenia y hemólisis microangiopática, que incluye: aumento de LDH, disminución de haptoglobina, disminución de hemoglobina, Coombs directo negativo y localizar en el frotis sanguíneo esquistocitos. Además, se deberá acompañar de síntomas neurológicos, afectación de la función renal o afectación gastrointestinal (al menos una de estas tres). Una vez realizada la historia clínica y la analítica se deberá comprobar la actividad de ADAMTS 13 y realizar un test de toxina shiga, porque si éste es positivo nos encontraremos ante un SHU. Si la actividad de ADAMTS 13 se encuentra por debajo de 5-10%, lo más probable es que nos encontremos ante una PTT, y si la actividad es mayor de 5-10%, habrá que hacer un buen diagnóstico diferencial entre SHUa y MAT secundarias, teniendo en cuenta todos los antecedentes del paciente. Además, es necesario realizar en todos los casos una biopsia renal para establecer el diagnóstico definitivo (2) (3).

El tratamiento de la MAT depende de la causa que lo esté produciendo. En la PTT y SHU, el tratamiento establecido es recambio plasmático y corticoides; el SHUa se trata con Ecolizumab +/- recambio plasmático; y las MAT secundarias, el tratamiento principal es eliminar el agente causal. Sin tratamiento, estas enfermedades tienen una mobi-mortalidad muy alta (4).

Caso Clínico

Presentamos el caso de un paciente varón de 54 años de edad trasplantado renal que ingresa en nuestra clínica por mal estado general con agudización grave de su nefropatía.

Como antecedentes personales, este paciente no presenta alergias medicamentosas conocidas, es ex-fumador de 15 cigarrillos al día desde los 13 años hasta los 49 años (IPA=27), no refiere ingesta de alcohol y presenta una hipertensión de difícil control farmacológico tratada con varios anti hipertensivos. Se encuentra en tratamiento con: tacrólimus, prednisona, valganciclovir, amlodipino, torasemida, bisoprolol, paricalcitol , carbonato de lantano, vitamina D3, pantoprazol y darbepoetina alfa. Nuestro paciente tiene antecedente de una enfermedad renal crónica estadio 5D secundario a nefroangioesclerosis, diagnosticado en 2011, iniciando programa regular de hemodiálisis y, posteriormente, pasó a diálisis peritoneal. En su evolución postrasplante renal ha tenido hiperglucemia en relación con tratamiento corticoideo, hiperparatiroidismo secundario en postrasplante renal y una infección por Aspergillus Niger en exudado ótico derecho tratado con alcohol boricado. Además, ingresó en abril 2014 por pielonefritis del injerto por Escherichia Coli asociando otitis externa de origen micótico.

En el momento del ingreso, el paciente refiere que lleva dos semanas con malestar general, nicturia de 4-5 veces, oliguria y diarrea de 4 días de evolución. No presenta fiebre y el resto de la exploración es normal. Se le realiza a su vez una analítica con los siguientes resultados: Hemoglobina 7,9 g/dL; Plaquetas 71 109L; Creatinina 8 mg/dL; Urea 211mg/dL; LDH 438 Ul/L; Haptoglobina 40 mg/dL; PCR 2,31 mg/dL; Procalcitonina: 0,95 ng/mL. Se le realizó un coprocultivo que fue negativo, anticuerpos que igualmente fueron negativos, Coombs directo negativo y morfología en sangre periférica en la que se observaron esquistocitos. Además, se realizaron niveles de Tacrólimus y este se encontraba en rango terapéutico. Con todos estos datos, se decide realizar una biopsia renal.

A nuestro departamento de anatomía patológica nos llegan dos cilindros renales de 1,5 cm y 2,2 cm para los que se recoge material para estudio mediante hematoxilina-eosina, inmunofluorescencia y microscopía electrónica. En estos cilindros, se reconocen seis glomérulos y ninguno de ellos se encontraba esclerosado. Con la técnica de Tricrómico de Masson, se observa una fibrosis intersticial de alrededor del 40%. Con la técnica de hematoxilina-eosina, se observa un notable ensanchamiento mesangial con colapso de los capilares, en cuyas luces con frecuencia podemos ver

trombos de fibrina y fragmentos eritrocitarios. Estos trombos pueden verse mejor con la técnica de Tricrómico de Masson.

Además, podemos observar que presentan inmunorreactividad frente a factor VIII por inmunohistoquímica. Con las técnicas de PAS y plata no se observan imágenes de desdoblamiento de la membrana basal glomerular u otras alteraciones como engrosamiento de la membrana basal, púas (spikes), etc. Además, en la biopsia llamaba la atención el grosor de la pared de numerosos vasos debido a un incremento de fibrosis a este nivel, que en ocasiones llega a adoptar una disposición concéntrica o "en capa de cebolla" que llega a ocluir la luz de algunos vasos.

Los túbulos presentaban una notable alteración del epitelio tubular cuyas células mostraban núcleos con frecuencia agrandados e hipercromáticos a veces con citoplasma microvacuolado. No se observaron figuras de mitosis ni signos citopáticos sugestivos de infección viral, lo que comprobamos con inmunohistoquímica para citomegalovirus (CMV) y poliomavirus (Ac. Sv40) que resultaron negativas. Asimismo, no se observó inmunorreactividad endotelial para el anticuerpo C4d. Tras estudio mediante inmunofluorescencia directa (IFD), no se observaron depósitos de inmunoglobulinas ni de fracciones del complemento. Sí se observaron depósitos de fibrinógeno en los trombos.

Con todos estos hallazgos en la biopsia renal y teniendo en cuenta los antecedentes del paciente, nos debemos plantear los siguientes diagnósticos diferenciales: glomerulopatía del trasplante, lesión tubular aguda, infección por citomegalovirus o poliomavirus, rechazo del injerto o microangiopatía trombótica. Para la glomerulopatía del trasplante, requerimos un cuadro histológico y clínico acordes, que generalmente se acompaña de la presencia del depósito de determinadas inmunoglobulinas y/o fracciones del complemento, que en nuestro caso no se observaron. La lesión tubular aguda es la causa más frecuente de función renal retrasada o función lenta del injerto y puede aparecer en los primeros tres meses tras el trasplante en injertos con buena función previa.

En nuestro paciente lo consideramos como un hallazgo acompañante, ya que el resto de datos histológicos de la biopsia y el contexto clínico parecían favorecer otros probables diagnósticos por lo que igualmente quedó descartada. La infección por virus (citomegalovirus o poliomavirus) es un diagnóstico a considerar, ya que se trata de un paciente trasplantado renal y, por lo tanto, inmunodeprimido, sin embargo, el estudio inmunohistoquímico resultó negativo para estos virus. El rechazo del injerto, tanto agudo como crónico, también fue descartado por no presentar los hallazgos his-

tológicos necesarios para su diagnóstico, como son la tubulitis, inflamación intersticial, capilaritis peritubular, glomerulitis o expresión endotelial de C4d que en nuestro caso estaban ausentes. A favor de la microangiopatía trombótica, la biopsia presentaba trombos de fibrina en los capilares glomerulares con ensanchamiento mesangial, engrosamiento de las paredes de los vasos debido a un incremento de la fibrosis y una afectación del epitelio tubular.

Por lo tanto, con todos los datos obtenidos de la historia clínica y la biopsia, podemos concluir que nos encontramos ante una microangiopatía trombótica. En nuestro caso existen dos probables desencadenantes: el trasplante de órgano sólido o toxicidad farmacológica, en este caso por el Tacrólimus. La dosis del fármaco inmunosupresor fue ajustada y se administró tratamiento sintomático con evolución favorable para el paciente.

Conclusiones

- La MAT es una enfermedad rara pero con alta mortalidad si no se diagnostica y trata a tiempo.
- En los últimos años, aunque han existido avances en el conocimiento de la fisiopatología de la enfermedad, en muchos casos no se conoce la causa desencadenante.
- Se necesitan más estudios que consigan identificar las causas y, por lo tanto, los tratamientos pertinentes.

Figura 1:
Glomérulo con ensanchamiento mesangial y trombos.

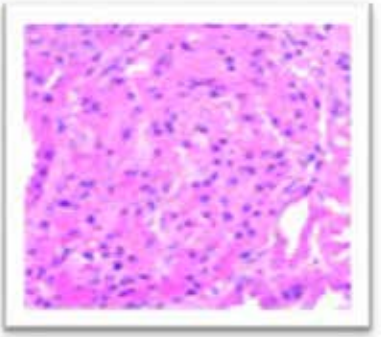

Figura 2:
Factor VIII positivo en los trombos.

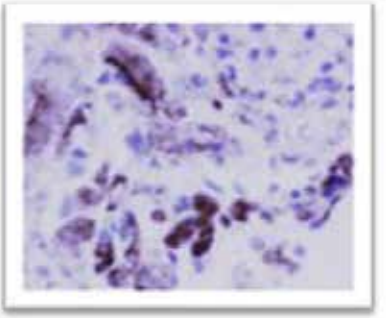

Figura 3:
Vaso en "capas de cebolla".

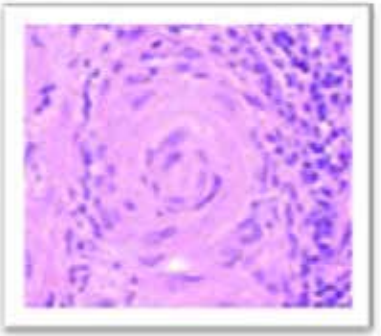

Figura 4:
Fibrinógeno positivo mediante IFD.

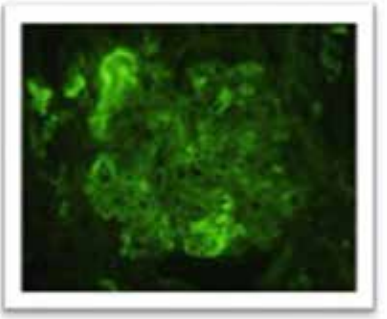

Bibliografía

1. *Robert Colvin, MD. Diagnóstico en Patología. Enfermedades renales. 1st ed. Madrid: Marbán; 2014.*
2. *Ponticelli C, Banfi G. Thrombotic microangiopathy after kidney transplantation. Transpl Int. 2006 Oct; 19(10):789-94. Review.*
3. *Contreras E, de la Rubia J, del Río-Garma J, Díaz-Ricart M, García-Gala J, Lozano M. Diagnostic and therapeutic guidelines of thrombotic microangiopathies of the Spanish Apheresis Group. Medicina Clínica (English Edition). 2015; 144 (7):331.e1-331.e13.*
4. *A. Sánchez Actualización en Microangiopatías Trombóticas. Hematología, Vol 19:51-58.*

V Certamen de
Casos Clínicos para
Médicos Internos Residentes

Presentación Póster Seleccionado

CUANDO LA SOLUCIÓN SE CONVIERTE EN PARTE DEL PROBLEMA: TROMBOSIS AGUDA DEL STENT

Autor:

Javier Ibero Valencia.

Especialidad:

Cardiología.

Centro de trabajo:

Clínica Universidad de Navarra.

Autores colaboradores:

Eiros Bachiller, R.
Muñiz Sáenz-Diez, J.

Resumen

La trombosis aguda del stent constituye una complicación infrecuente y grave de la técnica de reperfusión coronaria percutánea. Presentamos un caso de trombosis aguda del stent, etiología y manejo terapéutico, en contexto de angioplastia primaria en infarto agudo de miocardio con elevación del segmento ST.

Palabras clave

Infarto agudo de miocardio, trombosis aguda de stent, tormenta arrítmica.

Caso Clínico

Varón de 47 años, hipertenso y dislipémico, sin alergias medicamentosas conocidas. Antecedentes familiares de padre con cardiopatía isquémica intervenida quirúrgicamente. En tratamiento habitual con Atenolol 50 mg.

Acude a Urgencias de nuestro centro por dolor torácico opresivo de una hora de evolución, sin asociar otra sintomatología cardiovascular. A su llegada, se realiza electrocardiograma (figura 1) que evidencia elevación del segmento ST en DI, aVL y V1-V4 con descenso recíproco en cara inferior. Se administra dosis de carga de aspirina y ticagrelor.

En la monitorización electrocardiográfica se objetiva rachas frecuentes de taquicardia ventricular no sostenida por lo que se administra 5 mg de Metoprolol iv. Previo al traslado a la sala de hemodinámica, el paciente presenta parada cardiorespiratoria con ritmo de fibrilación ventricular por lo que se realiza desfibrilación eléctrica eficaz, posteriormente, iniciándose perfusión de 300 mg de amiodarona en bolo y después perfusión contínua del mismo fármaco. Es trasladado a la sala de hemodinámica estable desde el punto de vista cardiovascular. Se realiza cateterismo cardiaco que evidencia oclusión trombótica (figura 2) del tercio medio de la descendente anterior. Se realiza angioplastia e implantación de stent farmacoactivo Xlimus 3x24 mm con buena expansión del stent, pero con flujo lento residual. Durante el procedimiento, el paciente desarrolla fibrilación auricular taquicárdica con buena tolerancia hemodinámica.

A la llegada a la Unidad Coronaria, el paciente presenta persistencia del dolor torácico. Se realiza electrocardiograma (figura 3) que evidencia fibrilación auricular taquicárdica, asociando elevación del segmento ST de mayor magnitud que en el electrocardiograma de urgencias. A los pocos minutos, desarrolla taquicardia ventricular monomórfica sostenida, con buena tolerancia hemodinámica. Sedación para posterior desfibrilación eléctrica que resulta eficaz. Posteriormente, el paciente desarrolla tormenta arrítmica con múltiples rachas de taquicardia ventricular monomórfica y polimórfica precisando múltiples descargas eléctricas. Se procede a la intubación del paciente junto con la administración simultánea de Lidocaina iv cediendo los episodios de taquicardia ventricular. Se realiza ecocardiograma que descarta complicaciones mecánicas.

Por todo ello, se decide realizar nuevo cateterismo cardiaco previa implantación de balón de contrapulsación. En la angiografía (figura 4), se evidencia trombosis aguda del stent. Se realiza trombectomía mediante sistema de aspiración Hunter que extrae un gran trombo de aspecto hemá-

tico. Posteriormente, se administra abdciximab intracoronario continuando conperfusión iv debido a la cantidad de trombo distal finalizando con la realización de angioplastia mediante balones de tamaño ascendente, con buen resultado angiográfico final. A las 24 horas, realizó pico máximo de troponina T de 10.000 ng/L (límite superior de la normalidad 14 ng/L). Previo al alta, se realiza ecocardiograma transtorácico que evidencia disfunción ventricular izquierda ligera (FEVI 46% mediante técnica de Simpson) con aquinesia anteroapical, sin trombo, ni valvulopatía asociadas

Discusión

De acuerdo con los resultados publicados por el Instituto Nacional de Estadística (INE) (1), las enfermedades del sistema circulatorio persisten como principal causa de mortalidad en España, destacando en este grupo el Infarto Agudo de Miocardio. En las últimas décadas se ha objetivado un descenso significativo de la mortalidad por esta causa, así como de las complicaciones derivadas de ella, en buena parte debido al desarrollo del intervencionismo coronario y, sin lugar a duda, de las técnicas de stenting coronario.

La trombosis del stent, tal y como se demuestra en el presente caso, constituye una complicación grave de las técnicas de revascularización percutánea. Su diagnóstico (2) se basa en la confirmación angiográfica o patológica de la oclusión trombótica total o parcial en la región peri-stent en el contexto de síntomas de isquemia aguda, signos electrocardiográficos de isquemia y/o la elevación de biomarcadores.

Si bien la definición académica es clara, en el contexto de la presentación severa del cuadro es necesaria una alta sospecha diagnóstica siendo mandatorio el descartar en un corto periodo de tiempo otras causas potencialmente graves y con manejos terapéuticos específicos. En nuestro caso particular la presentación clínica estuvo marcada por dos síntomas guía diferentes:

- La **persistencia de dolor torácico** en el contexto de ausencia de rectificación del segmento ST o incluso aumento del segmento ST como es nuestro caso (3). Esta presentación es también característica de las complicaciones mecánicas del , tales como la rotura del septo interventricular o la pericarditis aguda. Estas fueron descartadas por medio de un ecocardiograma transtorácico a pie de cama.
- La **tormenta arrítmica** por taquicardia ventricular polimórfica. Ante la presencia de esta, de acuerdo con las Guías Europeas de Cardiología

(4), es preciso descartar alteraciones hidroelectrolíticas como las alteraciones del potasio y el magnesio, así como la persistencia de isquemia miocárdica. La primera fue descartada por medio de una gasometría arterial y la segunda fue la que motivó realizar una nueva angiografía. Existe una tercera causa, la exposición a fármacos antiarrítmicos. No obstante, esta última era la menos probable de ellas dado el contexto clínico.

A partir de 2007, surgió un interés especial en tratar de identificar las posibles causas que derivan en la trombosis del stent y de esta forma diseñar estrategias específicas para su prevención y manejo (2). Este proyecto clasificó la trombosis del stent de acuerdo con el tiempo pasado con respecto a la implantación de este, clasificándola en precoz (aguda y subaguda), tardía y muy tardía (ver tabla 1). Esta distribución surgió de la teoría de que existían distintos mecanismos causales responsables del cuadro conforme más tiempo pasara desde su implantación. Estudios posteriores han permitido identificar mecanismos multifactoriales en los que las características del paciente (incluida la presentación), los fármacos antitrombóticos y los aspectos técnicos del dispositivo y su adecuada implantación juegan papeles relevantes. De estos son los dos últimos los aspectos modificables en el la prevención del cuadro.

La trombosis aguda del stent tiene una incidencia baja (0,16% del total de infartos con elevación del segmento ST), presentándose esta sobre todo en infarto agudo de miocardio con elevación del segmento ST (5). En esta presentación los aspectos técnicos del stent juegan un papel especialmente relevante para la prevención de este. Un resultado angiográfico subóptimo (ej. flujo lento), mala aposición o infraexpansión del stent constituyen factores fundamentales en su desarrollo. En nuestro caso particular, el resultado inicial tras la implantación fue subóptimo a consecuencia de un flujo inicial lento que, posteriormente, recuperó de forma progresiva. Si bien es cierto que desde el punto de vista angiográfico no se objetivaron signos sugestivos de infraexpansión o mal aposición del stent, hubiese sido recomendable la realización de técnicas de imagen intracoronaria en la segunda angiografía puesto que nos hubiese aportado información valiosa del mecanismo causal del cuadro. La inestabilidad hemodinámica del cuadro limitó su uso.

Un segundo aspecto fundamental constituye el adecuado uso de los agentes antitrombóticos. De acuerdo con el estudio EUROMAX (5), si bien el adecuado uso de la doble antiagregación es relevante en los casos de

trombosis subaguda, tardía y muy tardía, en el caso de la trombosis aguda, no constituye un aspecto relevante puesto que no se han identificado diferencias significativas en cuanto al segundo antiagregante utilizado. No obstante, el tipo de anticoagulante inicial se ha constituido un aspecto fundamental. Ejemplo de ello es la mayor incidencia de trombosis aguda del stent en los estudios EUROMAX y HORIZONT-AMI en aquellos pacientes anticoagulados con bivalirudina. En nuestro caso utilizamos heparina sódica (mg /kg iv), ya que en nuestro centro es el anticoagulante de rutina, y por tanto, lo podemos descartar como agente etiológico en este caso en particular

El manejo específico del cuadro se basó en el control hemodinámico y eléctrico de la presentación inicial por medio de fármacos antiarritmicos (amiodarona y lidocaína), asistencia hemodinámica con balón de contrapulsación y fármacos vasoactivos, todo ello propio de un infarto de miocardio killip IV. Posteriormente, se realizó una nueva angiografía que mostró la trombosis aguda del stent, realizándose aspiración de trombo con posterior angioplastia y administración intracoronaria de abdciximab. De acuerdo con las últimas guías de infarto agudo de miocardio con elevación del segmento ST (3), la realización rutinaria de aspiración de trombo intracoronario está contraindicada a menos que se objetive alta cantidad de material trombótico. Sin embargo, los estudios en los que se fundamenta esta recomendación son referentes a arterias nativas, desconociéndose de la repercusión en el manejo de trombo intra-stent. Por todo ello, en la actualidad están en desarrollo estudios específicos para el manejo de esta entidad.

CONSLUSIONES

La trombosis aguda del stent constituye una complicación poco frecuente, pero potencialmente grave de la revascularización percutánea con stent. Este cuadro es consecuencia de la interacción de múltiples factores, siendo la técnica de implantación y las características del stent las más relevantes. El manejo de esta complicación, partiendo de una elevada sospecha diagnóstica, se centra en el manejo de los síntomas y complicaciones propias de un síndrome coronario agudo. Su prevención está basada en la correcta elección del anticoagulante y, sobre todo, en la aplicación de una correcta técnica de implantación del stent.

Figura 1:
Electrocardiograma en Urgencias tras 1 hora del dolor. Se objetiva ritmo sinusal a 60 lp, con elevación de ST de >2 mm en DI, aVL y V1-V4 con descenso recíproco en II, III y aVE.

Figura 2:
Cateterismo diagnóstico que objetiva una lesión severa (flecha roja) en la arteria descendente anterior en su tercio medio (repermeabilizada tras paso de guía).

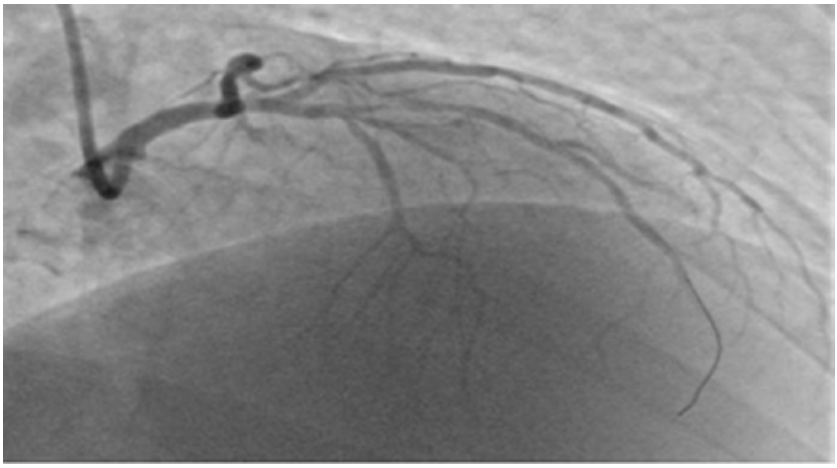

Figura 3:

Electrocardiograma post-cateterismo.Fibrilación auricular a 106 lpm. Elevación de ST más marcada (hasta 10 mm en V3) que al ingreso en DI, aVL, V1-V5 con descenso especular en II,III y aVF.

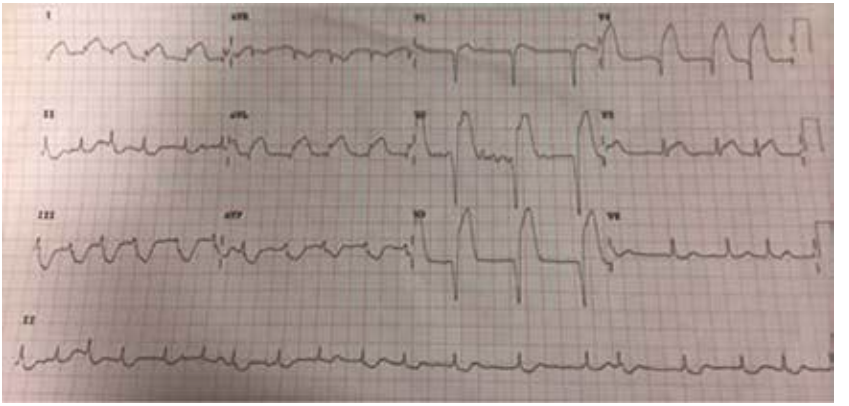

Figura 4:

Cateterismo diagnóstico. Trombosis del stent.

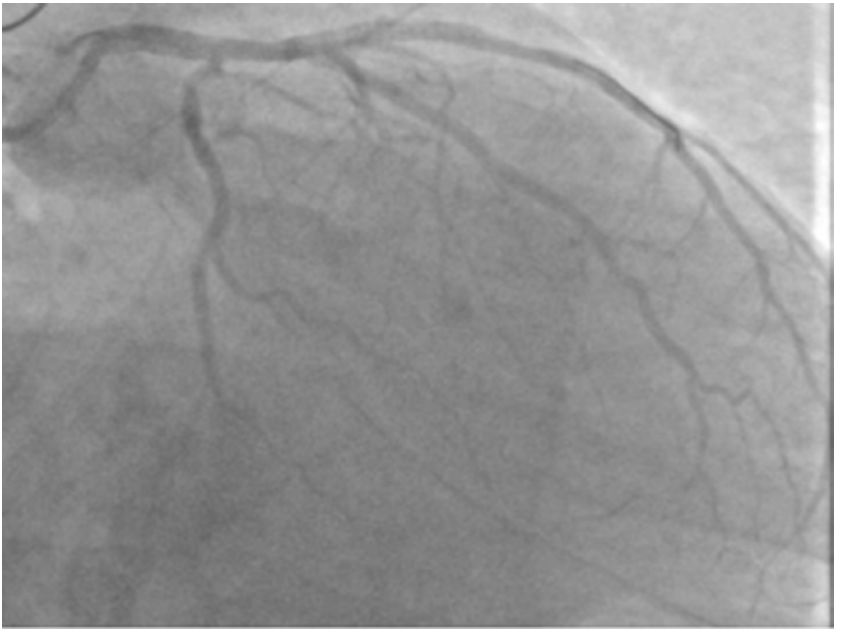

Tabla 1:
Clasificación de la trombosis aguda del stent.

Trombosis precoz	Aguda	<24 horas
	Subaguda	24 horas - 31 días
Trombosis tardía		31 días - 1 año
Trombosis muy tardía		>1 año

Bibliografía

1. *Instituto Nacional de Estadística [Internet]. [Consultado 7 de abril de 2018]. Disponible en: http://www.ine.es*
2. *Claessen B, Henriques J, Jaffer F, Mehran R, Piek J, Dangas G. State-of-the-Art Review: Stent Thrombosis. A Clinical Perspective. JACC: Cardiovascular Interventions.*
3. *Ibanez B, Bueno H, Ibanez B, James S. 2017 ESC Guidelines for the management of acute myocardial infarction in patients presenting with ST-segment elevation The Task Force for the management of acute myocardial infarction in patients presenting with ST-segment elevation of the European Society of Cardiology (ESC). European Heart Journal.*
4. *Vollan G, Vanberg P. 2015 ESC guidelines for the management of patients with ventricular arrhythmias and the prevention of sudden cardiac death / 2015 ESC guidelines for the management of patients with ventricular arrhythmias and the prevention of sudden cardiac death. European Heart Journal.*
5. *Clemmensen P, Wiberg S, van't Hof A, Deliargyris E, Coste P, Steg P, et al. Clinical Research: Acute Stent Thrombosis After Primary Percutaneous Coronary Intervention. Insights From the EUROMAX Trial (European Ambulance Acute Coronary Syndrome Angiography). JACC: Cardiovascular Interventions.*

V Certamen de
Casos Clínicos para
Médicos Internos Residentes

Presentación Póster Seleccionado

IMPORTANCIA DEL ESTUDIO NEUROFISIOLÓGICO EN LA MIELOPATÍA CERVICAL

Autora:

Cristina Mariscal Aguilar.

Especialidad:

Neurofisiologia Clínica.

Centro de trabajo:

Complejo Hospitalario de Navarra.

Resumen

La mielopatía cervical cursa con un amplio espectro de anormalidades motoras y sensitivas causadas por una etiología muy diversa. La correcta interpretación de los hallazgos en neuroimagen, así como de la fisiología de vías largas centrales y las neuronas motoras y sensitivas de la sustancia gris cervical, es necesaria. La revisión de la literatura pone de manifiesto que se trata de una patología que requiere un abordaje multidisciplinar en el que el estudio neurofisiológico no siempre es considerado relevante. El objetivo de este caso es hacer reflexionar sobre su importancia y dar a conocer los diferentes recursos neurofisiológicos de los que disponemos actualmente para estudiar la afectación medular, mejorando así su diagnóstico inicial y permitiendo un adecuado tratamiento. Además, la evaluación neurofisiológica obtenida previa a la cirugía tiene un papel importante en la monitorización intraoperatoria (MIO) en pacientes de alto riesgo y permite establecer un pronóstico.

Palabras clave

Estudio neurofisiológico, mielopatía cervical, utilidad clínica.

Caso Clínico

Presentamos un paciente de 44 años de edad con antecedente de artrodesis L3 a S1 realizada en otro centro, sin otros antecedentes de interés, que desde hace 3 meses refiere mioclonías en mano derecha, además de inestabilidad y alteración de la marcha que le obliga a utilizar bastón y atribuye a fallo de la pierna derecha. También refiere parestesias en los dedos de ambos pies y cervicalgia habitual. No refiere dolor dorsal o lumbar irradiado, ni tampoco otras alteraciones de la sensibilidad o esfinterianas.

En la exploración neurológica presenta signo de Hoffman positivo y clonus en mano derecha junto con disminución de fuerza en la pierna del mismo lado e imposibilidad para caminar de talones y dificultad para caminar de puntillas. Además, la exploración revela hiperreflexia generalizada y babinsky bilateral con reflejos aquíleos normales. En las extremidades izquierdas el balance muscular está conservado sin otras alteraciones.

Se solicitan pruebas complementarias de imagen (resonancia magnética –RM- cervical y dorsal) y estudio neurofisiológico medular y de nervio periférico que incluyó estimulación magnética transcraneal (EMTC), potenciales evocados somatosensoriales (PESS), electroneurograma (ENG), Onda F y electromiograma (EMG).

La RM cervical mostró estenosis de canal medular a la altura de C4-C5 y C6-C7 con foco a nivel medular sugestivo de mielitis y hernia discal cervical (Figura 1). En la RM dorsal no se observaron alteraciones. Los hallazgos en la analítica fueron anodinos.

El estudio neurofisiológico evidenció afectación medular, tanto de la vía piramidal como de la vía cordonal posterior, bilaterales, sin afectación de nervio periférico asociado.

Estos resultados confirmaron la presencia de mielopatía cervical de probable causa degenerativa discal, con disfunción medular motora y sensitiva, por lo que dada la rapidez de instauración del cuadro y el grado de afectación, se propuso tratamiento quirúrgico temprano.

Durante la intervención quirúrgica se monitorizaron potenciales evocados motores (PEM) de las cuatro extremidades, PESS desde nervios mixtos medianos y cubitales bilaterales, PESS dermatómicos, TOF y EMG libre. Desde el inicio las respuestas obtenidas mostraron alteraciones propias de la patología del paciente, pero se mantuvieron sin cambios durante toda la cirugía.

Actualmente, tras la intervención, el paciente presenta mejoría para la marcha (ayudándose de andador), sin dolor.

Discusión

La mielopatía cervical es un cuadro frecuente e invalidante que suele cursar con un cuadro lentamente progresivo de dificultad en la marcha junto con alteraciones de la sensibilidad y cervicalgia, producido tanto por causas compresivas como no compresivas como son ciertas enfermedades degenerativas, congénitas, autoinmunes inflamatorias, neoplásicas, idiopáticas, metabólicas, infecciosas y circulatorias (1).

El primer paso en su diagnóstico y en el de otras afectaciones medulares es realizar una buena anamnesis y exploración física junto con la realización de pruebas de imagen. A pesar de ello, los hallazgos clínicos y radiológicos no siempre son consistentes con la severidad y/o presencia de la patología en el 50% de los casos.

La RM es habitualmente la prueba de elección y aunque puede mostrar anormalidades en el nivel de compresión, no aporta información acerca de la función medular (2). En el líquido cefalorraquídeo se pueden analizar elementos como: la pigmentación, el recuento de leucocitos y los niveles de glucosa para distinguir algunas de sus causas. También es importante tener en cuenta que determinadas patologías pueden coexistir, ya que se han descrito casos de pacientes con síndrome del túnel del carpo bilateral intervenido sin éxito que finalmente fueron diagnosticados de mielopatía cervical (1).

Tras la revisión de bibliografía reciente sobre esta patología, hemos podido comprobar que en algunos casos no se definen conceptos claros sobre las técnicas neurofisiológicas para el estudio medular, las indicaciones son imprecisas y a veces no se utilizan correctamente o directamente no se mencionan (1) (3) (4) (Tabla 3). Este hecho concuerda con nuestra experiencia en el servicio de neurofisiología clínica, ya que no siempre se nos solicita todas las pruebas necesarias, derivando en un incompleto estudio del paciente y en un mal uso de los recursos. En muchas ocasiones solo se solicitan PESS y ENG. Esto plantea al especialista neurofisiólogo/a la tesitura de decidir si ha de emplear un mayor tiempo que el asignado por citación para su estudio correspondiente o dejar que el paciente se marche de la consulta infradiagnosticado.

Las variaciones en las respuestas obtenidas en el estudio neurofisiológico (retraso en las latencias, disminución de amplitudes o bien ausencia de potenciales) van a depender de la extensión de la lesión, su localización exacta y el tiempo transcurrido desde la instauración. Un amplio conocimiento de la anatomía de las distintas vías medulares (Figura 2) y la inter-

pretación de dichas respuestas previas al tratamiento, nos va a ayudar a evaluar la función medular y a diferenciarlo de otras patologías así como a establecer un pronóstico tras el mismo.

En nuestro paciente las pruebas neurofisiológicas realizadas han sido:

EMTC que ha mostrado un tiempo de conducción central (TCC) aumentado tanto a EESS como a EEII. Esta técnica evalúa la función de la vía descendente piramidal. Consiste en aplicar un estímulo magnético sobre el córtex motor que despolariza las neuronas piramidales y las interneuronas, y viaja a través de los haces corticoespinales produciendo una contracción de los músculos contralaterales, denominados potenciales evocados motores (PEM). Esta técnica es de especial utilidad para el diagnóstico diferencial con enfermedades que afectan a la primera motoneurona, como la esclerosis lateral amiotrófica (ELA), determinar la funcionalidad del asta anterior medular y, por lo tanto, evaluar el grado y localización de la lesión de cara a la cirugía (5). Esto es importante porque la mielopatía cervical no siempre se acompaña con alteración de los cordones posteriores y, por lo tanto, los PESS pueden ser normales con PEM alterados. La mielopatía de causa isquémica es un ejemplo de ello, ya que los PESS tienen una irrigación diferente a la parte anterior de la médula, por lo que su normalidad no necesariamente es indicativa de indemnidad de las vías motoras o de las astas anteriores (6) (Tabla 4).

Los **PESS** de nuestro paciente sí muestran alteración desde los nervios medianos y tibiales posteriores bilaterales, con latencias corticales retrasadas y también TCC aumentado. Estos potenciales son la manifestación eléctrica de la respuesta cerebral o de la vía somestésica tras la aplicación de estímulos eléctricos repetidos sobre las fibras aferentes sensitivas de los nervios periféricos (7). Eso significa que en este caso existe una alteración de la función de la vía ascendente sensitiva o cordonal posterior. Hemos de tener en cuenta para el diagnóstico que la sensibilidad de EESS discurre por el fascículo cuneatus, mientras que el fascículo gracilis, que es más medial, se ha relacionado con la sensibilidad de EEII. Además, anatómicamente la médula espinal se extiende hasta niveles vertebrales L1-L2, por lo que solo nos orienta hacia una localización cervical o dorsal sin poder determinarla, ya que el estímulo procede desde debajo de la lesión (8). Existen artículos que dicen que una alteración del potencial cervical N13 con potenciales de campo lejano y corticales normales puede estar relacionada con afectación cervical y columna dorsal sana, siendo el nivel más frecuentemente afectado C5. Por todo ello, es importante realizar el estudio somatosensorial tanto desde EESS como de EEII (2) (Figura 5).

La realización de **ENG y Onda F** con resultado normal ha sido útil para descartar mononeuropatías asociadas, mononeuropatía múltiple, polineuropatía, neuropatía por bloqueos y afectación periférica proximal. El ENG se encarga de evaluar la velocidad de conducción de los diferentes segmentos nerviosos periféricos mientras que la onda F es un potencial de acción muscular monosináptico que activa una proporción variable de monoteuronas del asta anterior medular y se emplea para valorar los segmentos proximales de las fibras motoras (9).

Tanto la EMTC como los PESS, ENG y Onda F son métodos no invasivos e incruentos.

Por último, se llevó acabo **EMG** que fue normal. Esta técnica más invasiva que las anteriores se basa en introducir un electrodo de aguja en el músculo evaluando la actividad de las unidades motoras, tanto en reposo como en contracción voluntaria y máximo esfuerzo (2) (9). Esto descarta la presencia de patología a nivel radicular y plexular tanto aguda como crónica, así como polineuropatías avanzadas, afectación de segunda motoneurona y enfermedades propias del músculo como son las miopatías.

Ante estos resultados que insinuaban un alto grado de afectación medular y la rápida instauración del cuadro, se consideró conveniente realizar un tratamiento quirúrgico temprano.

La intervención quirúrgica realizada fue mediante abordaje Smith-Robinson y requirió de **MIO**. La MIO utiliza en el quirófano las distintas técnicas neurofisiológicas descritas anteriormente para monitorizar la función nerviosa durante la cirugía. Desde el inicio de la intervención las respuestas obtenidas en nuestro paciente mostraron alteraciones (Figura 6). Se ha descrito que ciertos regímenes anestésicos utilizados pueden influir en las respuestas motoras, por lo que el estudio neurofisiológico previo a la cirugía permitió descartar la influencia negativa de la anestesia y reconoció estas alteraciones como propias de la patología del paciente. Además, una buena interpretación de las respuestas monitorizadas de forma continua evitó posibles lesiones neurológicas derivadas de la manipulación durante la intervención, con lo que se disminuye la morbilidad y mejora el manejo quirúrgico, permitiendo en otros casos cirugías más agresivas y mejorando las estrategias quirúrgicas (10).

No hubo que alertar a los cirujanos. Los potenciales se mantuvieron sin cambios durante toda la cirugía como signo de buen pronóstico.

Actualmente, tras la intervención, el paciente presenta evidente mejoría para la marcha (ayudándose de andador), sin dolor.

Conclusiones

El caso presentado hace reflexionar sobre la importancia del estudio neurofisiológico en el diagnóstico inicial y el pronóstico de pacientes intervenidos de mielopatía cervical, así como la necesidad de un correcto abordaje multidisciplinar de la afectación medular, a pesar de que en algunas ocasiones la literatura no lo describa de manera relevante (1) (3) (4).

Figura 1:
Clasificación de la trombosis aguda del stent.

Figura 2:
Distribución anatómica medular

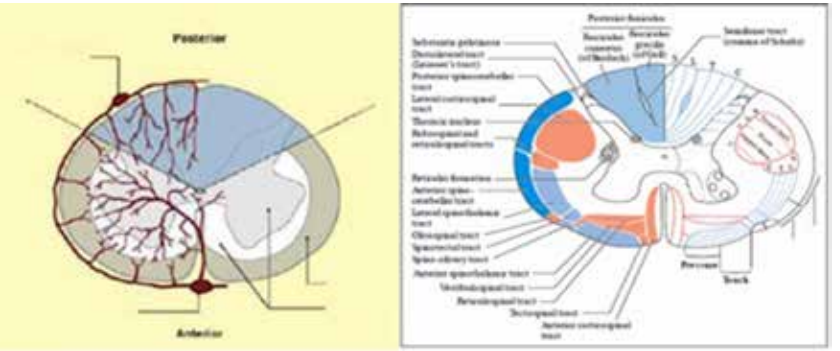

Tabla 3:

Conceptos neurofisiológicos imprecisos en la literatura

TABLE 2. Diagnoses With Common Presenting Symptoms to CSM

	Common presenting Symptoms	Common Physical Examination Findings	MRI Findings	Electrodiagnostics	Serological/ Tissue Diagnosis	Cerebrospinal Profile
Cervical spondylatic myelopathy	Olde age Difficulty with hand fine motor Gradual onset Balance and coordination problems ± Neck pa in Gait difficulty due to balance	Gait abnormality, hyper-reflexia, clonus, spasticity	Spinal cord compression eith or without cord signal change Spondylotic changes of the cervical spine Areas of signal intensity change on MRI localiced to areas of compressión	Can be normal or can see sings of radioculopathy: slowing of the peripheral and central portion of motor parthway. Prolonged central conduction time on MEP	Normal	Normal or mildy ↑ protein levels. ↑ nitricoxide metabolites, hyaluronan cartilage-derived retinoic acid-sensitive and chondrex.
ALS	Weakness, muscle atrophy, fasciculations, gait difficulty usually due to weakness	Gait difficulty Diminished reflexes ± Babinsky sing	Normal Can see increased T2 signal on brain MRI in posterior part of internal capsule bilaterally	Fibrilation and fasciculations ¿?	Normal	Mildy ↑ albumin. May have increased IgG index and detectable oligocional bands. ↑ levels of complement, MCP-1, glutamate NF-L/H, carboxy-terminal fragment of 7B2, hepatocyte growth factor, monocytic chemotactic protein and 3-nitrotyrosine. ↓ transthyretin, cystatin C and erythropoietin
Peripheral nerve entrapment	Night pain in upper estremities Positional variation in symptoms	Decreased deep tendon reflexes	Normal	Abnormal nerve conduction Velocity and SSEPs	Normal	Normal
Vitamin B12 deficiency	History of pernicious anemia or GI disorders malnutrition	Decreased deep tendon reflexes ± Babinsky sing	Normal	Can have abnormal visual-evoked potentials Multimodality abnormalties on SSEP	Decreased Vit B12	↑ TNF-α levels ↓ epidermal growth factor levels
MS	Age 40s, more common in females Visión problems Walking and balance problems	Gait abnormalities Various motor and sensory deficits which wax and wame	Can see areas of ↑ signal intensity on brain MRI	Abnormal visual-evoled potentials May have abnormal brain in auditory-evoled potentials Scalp-recorded SEPs are present in 50% to 86% and short-latency N13 from the neck or P14 from the scalp in 69% to 94%	Normal	Increased WBC (pleocytosis) ↑ IgG index and presence of 2 or more oligocional IgG bands. ↑ α-1-antitrypsin, α-1-acid glycoprotein, haproglobin, transferrin, transthyretin, cystatin C, neurotrimin, chromagranin B and prostaglandin D synthase Antibodies specific for MBP, MAG, MOG, oligodendrocyte-specific protein, transaldolase, ß2-glycoprotein I, triosephosphate isomerase, glyceraldehyde-3-phosphate dehydrogenase, heterogeneous nuclear ribonucleoprrotein B1

MS indicates multiple sclerosis; ALS, amyotrophic lateral sclerosis; CSM, cervical spondylatic myelopathy; MEP, motorevoked potentials

S84 www.spinejournal.com October, 2013

Tabla 4:
LA EMTC a EESS y EEII muestra PEM retrasados y TCC aumentado.

Nervio / Lugares	Lat. ms	Amp. 2-4 mV	TCC ms
R Cubital - ADM			
Reposo	40,25	0,1	
Reposo	36,70	0,1	
Facilit.	28,05	1,5	9,65
Facilit.	30,65	1,5	
Cervical	18,55	2,3	
Cervical	18,55	2,9	
L Cubital - ADM			
Reposo	30,90	1,6	
Reposo	32,70	1,4	
Facilit.	26,55	2,4	8,70
Facilit.	30,45	1,4	
Cervical	17,85	1,9	
Cervical	17,85	1,4	
R Peroneo - TA			
Reposo	48,40	0,6	
Reposo	48,35	0,5	
Facilit.	45,45	2,4	27,35
Facilit.	46,00	1,6	
Lumbar	18,00	1,6	
Lumbar	18,00	1,6	
L Peroneo - TA			
Reposo	39,10	2,2	
Reposo	40,85	2,1	
Facilit.	37,00	5,0	
Facilit.	35,05	4,2	19,00
Lumbar	16,05	3,7	
Lumbar	16,05	4,2	

Figura 5:

Los PESS desde EESS y EEII muestran potenciales corticales retrasados y aumento del TCC.

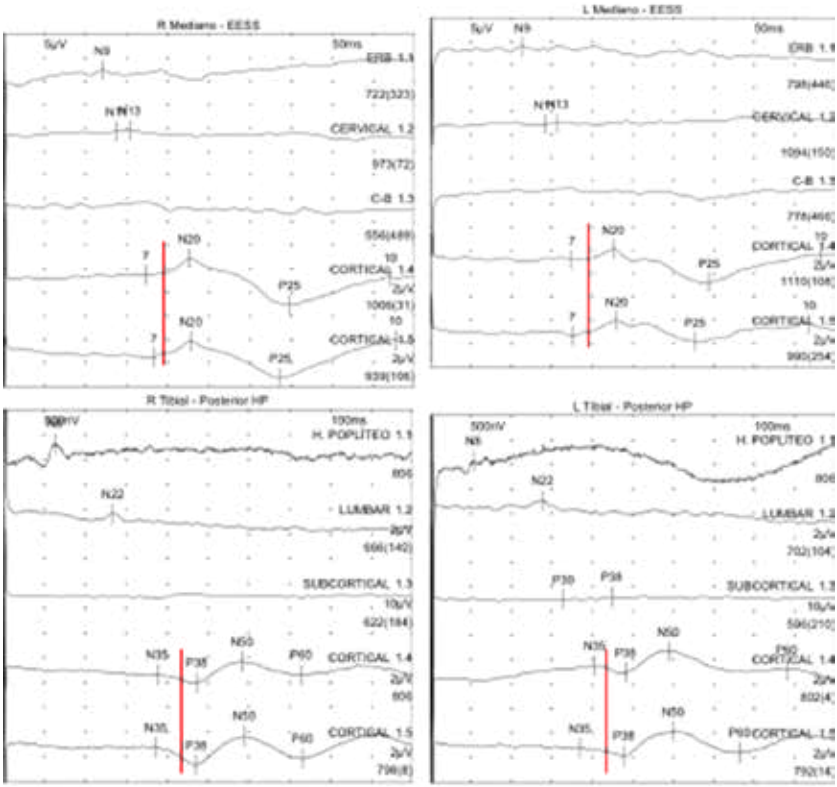

Figura 6:

Desde el inicio de la MIO encontramos respuestas alteradas debido a la patología del paciente que se mantuvieron sin cambios durante toda la cirugía como signo de buen pronóstico.

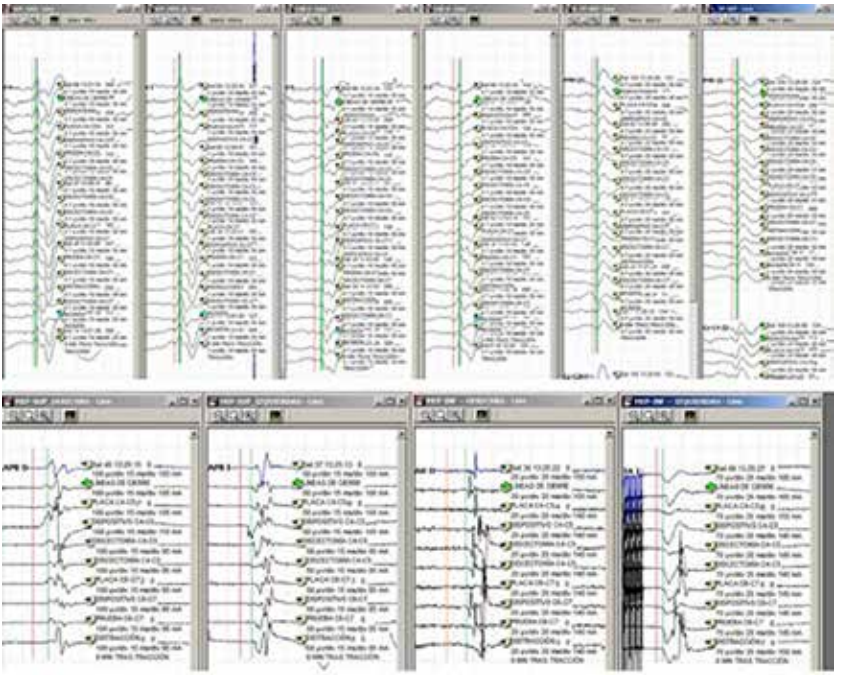

Bibliografía

1. *Han Jo Kim, MD et al. Differential Diagnosis for Cervical Spondylotic Myelopathy. SPINE vol 38, number 22S, pp S78-S88. 2013.*
2. *R Nardone et al. The contribution of neurophysiology in the diagnosis and Management of cervical spondylotic myelopathy: a review. Spinal Cord. doi:10.1038/sc.2016.82. May 2016.*
3. *Wesley Ng et al. Unusual Presentation of Spinal Gout: 2 Cases Report and Literature Review. Journal of Orthopaedic Case Reports, pISSN 2250-0685, eISSN 2321-3817. Vol 7 issue 6. Pag 50-54. Nov – Dec 2017.*
4. *Vazifehdan F et al. A Unique Case of Cervical Myelopathy in an Adult Patient with Scheie Syndrome. Journal of Orthopaedic Case Reports. Vol 7, issue 6. Page 27-30. Nov – Dec 2017.*
5. *Ibiricu et al. Transcranial magnetic stimulation. An. Sist. Sanit. Navar. 2009; 32 (Supl. 3): 105-113.*
6. *Imirizaldu et al. Intraoperative neurophysiological monitoring in spine surgery. Anales Sis San Navarra vol.32 supl.3 Pamplona 2009.*
7. *Chiappa. Evoked potentials in clinical medicine. Third edition.*
8. *Baehr M, et al. Duus' Topical Diagnosis in Neurology. Anatomy, Physiology, Signs, and Symptoms. 5ª ed.*
9. *Gutierrez-Rivas. Manual de electromiografía clínica. 2ª edición.*
10. *Urriza J et al. Monitorización neurofisiológica intraoperatoria: métodos en neurocirugía. Anales Sis San Navarra vol.32 supl.3 Pamplona 2009.*

V Certamen de
Casos Clínicos para
Médicos Internos Residentes

**Presentación Póster
Seleccionado**

APOPLEJÍA ESQUIVA POR HEMORRAGIA DIGESTIVA

Autor:

João Luis Modesto dos Santos.

Especialidad:

Medicina Interna.

Centro de trabajo:

Complejo Hospitalario de Navarra.

Autores colaboradores:

Poblet Florentin J.
Huete Álava L.
Badiola Urquiaga L.

Resumen

La apoplejía hipofisaria es una patología poco frecuente y de difícil diagnóstico, que requiere un estudio riguroso cuando exista alta sospecha clínica. Cursa con un cuadro clínico florido que incluye cefalea, alteraciones visuales y neurológicas, que difiere según el grado de afectación. Así mismo, presenta un déficit hormonal central secundario muy variable en su expresión, pero de obligada detección por la necesidad de tratamiento dirigido precoz.

Presentamos un caso clínico en el contexto de una enfermedad mucho más prevalente, como es la hemorragia digestiva alta. Dicha asociación, aunque descrita, no es ni mucho menos común, por lo que se presenta una descripción y discusión sobre el tema.

Palabras clave

Apoplejia hipofisaria, panhipopituitarismo, hemorragia digestiva alta.

Introducción

Las primeras descripciones clínicas de la apoplejía hipofisaria se remontan al final del siglo XIX, siendo descrita por primera vez en 1898 por Bailey en el contexto de una hemorragia pituitaria secundaria a un tumor, y no es hasta 1950 cuando se acuña el término "apoplejía hipofisaria" para describir un síndrome clínico que engloba una hemorragia o infarto agudo de la glándula pituitaria (1).

Es una patología rara, con una prevalencia de 6.2 casos por 100000 habitantes, afectando cerca del 10% de los pacientes diagnosticados de cualquier tipo de adenoma, no siendo conocida la existencia del mismo en el 75% de los casos en el momento de diagnóstico de la apoplejía hipofisaria (1).

Caso Clínico

Presentamos el caso de un paciente varón de 64 años, independiente para todas las actividades de la vida diaria, de profesión contable, con antecedentes personales de dislipemia e hiperuricemia con episodios de artritis gotosa, en tratamiento habitual con atorvastatina 20mg cada 24 horas, bilastina a demanda y sildenafilo, que es derivado a Urgencias tras ser encontrado en su domicilio por su hermana, desorientado y con bradilalia, amnesia de las 48 horas previas, había permanecido postrado en cama sin realizar ingesta ni deposición.

A su llegada a Urgencias, se realiza analítica de sangre en la que destacaba anemia normocítica normocrómica (Hb 8.1 g/dL, VCM 86.2, HbCM 29.9; Hb previa de 15.4 en control rutinario), ionograma normal (Na 137, K 4.1, Cl 105) y la presencia de una acidosis metabólica (pH 7.18, HCO_3 15.4) con anión gap elevado (21, con exceso de bases de -10.4), así como discreta elevación de lactato (11.7 mg/dL), hipoglucemia (glucemia 44mg/dL) y metilcetona en orina (++). Se realiza un TAC craneal sin signos de patología aguda (Figura 1). Ante los hallazgos descritos se inicia reposición hídrica y administración de glucosa, procediendo ingreso a estudio de la hipoglucemia sintomática y la anemia.

Reinterrogando al paciente en planta de Medicina Interna, destacaba un viaje tres meses antes a Cuba, desde el que presentaba pérdida de peso no cuantificada que atribuía a ingesta escasa por hiporexia, así como deposiciones "negras malolientes" los días anteriores al cuadro actual, negando consumo de antiinflamatorios o alcohol. En la exploración física se detectó

piel seca y fría, con palidez mucocutánea, siendo el resto de exploración y constantes vitales normales (TA 120/60 mmHg, Fc 65, T 35ºC).

Tras comprobar la presencia de una anemia normocítica normocrómica sin ferropenia ni disminución de la saturación de la transferrina, sin datos de hemolisis ni alteraciones en la morfología de sangre periférica ni en el proteinograma, se enfocó el diagnóstico diferencial a un probable sangrado agudo de tracto gastrointestinal superior. Por este motivo, se solicitaron marcadores tumorales (CAE, Ca19.9, PSA normales), ecografía abdominal (normal), colonoscopia (diverticulosis y dos pólipos menores de un centímetro, anatomía patológica compatible con pólipos hiperplásicos), y gastroscopia (úlcera gástrica de 30mm Forrest III y duodenitis aguda con determinación de Helicobacter pylori negativa, Figura 2).

En analítica de control evolutivo durante el ingreso, se detecta hiponatremia moderada de nueva aparición (Na 124, con normopotasemia de 4.7) y TSH 1.81 mU/L (normal) con T4L <0.4 ng/dL y T3L 1.44 ng/L (bajas) , por lo que se completa estudio con anticuerpos antitiroglobulina y antiperoxidasa (normales). Ante la presencia de dichas alteraciones analíticas en contexto de cuadro de astenia e hiporexia agudas, junto con talla baja y disfunción eréctil de tres años de evolución, se de decide ampliar estudio.

Por una parte, se realiza el diagnóstico diferencial de la hiponatremia, con determinación de osmolariades séricas y urinarias, así como ionograma en orina (osmolaridad plasmática disminuída y urinaria aumentada con un volumen extracelular estimado normal). Por ello, se completa estudio con determinación de cortisol de (0.2 microg/L ,bajo), corticotropina de 5.77 ng/L (baja), prolactina de 1.5 microg/L (baja) y testosterona libre de 0.06ng/L así como folitropina de 0.4 UI/L (bajas), lutotropina de 0.16 UI/L y somatotropina <0.05 microg/L. Ante estos hallazgos, se sospecha la presencia de un panhipopituitarismo global, por lo que se inicia tratamiento sustitutivo con hidroaltesona y levotiroxina. Se solicita RM de hipófisis, detectando una imagen intrahipofisaria compatible con foco sangrado subagudo en la región central (Figura 3) y un posible microadenoma de 5x5mm (Figura 4).

El paciente presenta una buena evolución, siendo dado de alta con diagnóstico de panhipopituitarismo global secundario a apoplejía hipofisaria en contexto de sangrado agudo por hemorragia digestiva alta, secundaria a úlcera duodenal con anemización de 7.5 puntos de hemoglobina, que requiere transfusión de tres concentrados de hematíes.

El paciente mantuvo tratamiento desde el alta con hidroaltesona 20mg (1-0-1/2) y levotiroxina 75mcg (1-0-0), así como testosterona en gel. Se realizó seguimiento del paciente en consultas de Medicina Interna y Endocrinología,

con buena evolución clínica y analítica, detectando normalización de valores de testosterona total y libre. Asimismo, se realizó RM de hipófisis de control en la que no se detectaron lesiones sólidas ni hemorrágicas, pero sí degeneración quística de la misma.

Discusión

La apoplejía hipofisaria es una patología rara y poco frecuente, que ocurre habitualmente en la sexta década de la vida, afectando mayoritariamente a hombres con un ratio de 2-3 a 1, como ocurre en el caso que presentamos.

Desde el punto de vista clínico, la apoplejía hipofisaria se caracteriza por un cuadro clínico donde predomina la cefalea intensa (80%), náuseas y vómitos (60%), meningismo (25%) y disminución del nivel de conciencia, así como afectaciones visuales (50%, como oftalmoplejía, disminución de la agudeza visual y afectación del campo visual) (2). En el caso presentado, destaca la poca expresividad clínica del mismo, detectando solamente la obnubilación y la bradilalia del paciente. A nuestro entender, además de que la apoplejía hipofisaria es un cuadro altamente variable (1), la ausencia de las manifestaciones clínicas más frecuentes se puede deber a que se detectó el cuadro de manera precoz, a raíz de un estudio de perfil tiroideo en el contexto de la hiponatremia y no al revés. Creemos que, de no haber detectado precozmente la patología, y no haber iniciado tratamiento en ese momento, se hubiese producido un cuadro clínico más florido. Finalmente, cabe destacar que no se objetivó en ningún momento un adenoma de tamaño suficiente para causar síntomas compresivos, por lo que dicha clínica no sería esperable.

Una vez objetivadas las alteraciones hormonales en nuestro paciente, se centra el diagnóstico diferencial en las causas del hipopituitarismo. El hipopituitarismo puede deberse a causas hipotalámicas (tumores, enfermedades infiltrativas, infartos o hemorragias) y causas pituitarias (3). Estas últimas van desde macroadenomas, enfermedades infiltrativas como la hemocromatosis o la hipofisitis, infarto en contexto del síndrome de Sheehan o la apoplejía hipofisaria, así como enfermedades genéticas (mutaciones de los genes HEXS1 o PROP-1). Por otra parte, el diagnóstico diferencial de esta patología incluye otras enfermedades como cuadros hemorrágicos o vasculares intracraneales (hemorragia subaracnoidea, asociados a tumores o ruptura de aneurismas, trombosis de senos cavernosos), cuadros infecciosos (meningitis viral o bacteriana), patología neurológica estructural (migraña, parálisis oculomotora diabética, neuritis óptica) o incluso patología

inflamatoria (arteritis de la temporal) (2). El diagnóstico va a depender de una alta sospecha clínica para la realización de pruebas de imagen y serológicas adecuadas que pongan de manifiesto las alteraciones estructurales y hormonales asociadas. De hecho, el hipopituitarismo (aún y todo con niveles de afectación variables) va a ser evidente en la mayoría de los pacientes al diagnóstico. Al ser un cuadro clínico muy variable se ha intentado uniformar la gravedad y pronóstico del mismo con una escala (Tabla 1) (4).

Aun siendo un diagnóstico muy dependiente de la sospecha clínica, la presencia de factores precipitantes se identifica en tan solo el 50% de los casos. En este sentido, se ha mencionado en la bibliografía la asociación del presente cuadro con cirugías mayores que conllevan una variación de la volemia y del volumen efectivo importantes, como puede ser cirugía cardíaca o cirugía general (2). También se ha relacionado con la realización de angiografías, el trauma craneal y los sangrados importantes (5) por variación de la presión arterial. Finalmente, se ha descrito la asociación con anticoagulación, ateroesclerosis, terapia estrogénica o tratamientos con bromocriptina y cetoacidosis diabética (2).

Según la bibliografía, en el caso clínico que presentamos coinciden como eventos desencadenantes la presencia de una hemorragia digestiva alta importante que cursa con anemización de 7 puntos de hemoglobina, y que, por tanto, supone una alteración de la volemia destacable y una cetoacidosis en paciente sin diagnóstico de diabetes previo. Mientras la primera parece encajar en la fisiopatología de la apoplejía hipofisaria, la segunda carece de un fundamento claro. Aunque está recogido en la bibliografía como tal, en el caso que nos atañe no queda claro si la cetoacidosis se comporta como un posible desencadenante o más bien una manifestación añadida, por otra parte lógica, de un organismo desnutrido en el contexto de un cuadro confusional agudo al que contribuye, sin ninguna duda, el hipocortisolismo esperable en la apoplejía. Asimismo, en lo que se refiere al origen de la hemorragia digestiva, se achacó al consumo de antiinflamatorios por una posible artritis gotosa, que el paciente negó en un primer momento.

A pesar de existir abundante literatura sobre la apoplejía hipofisaria en el contexto de sangrado masivo durante el parto en pacientes obstétricas (síndrome de Sheehan), existen pocas publicaciones sobre el efecto de la hipotensión como efecto causal de la apoplejía hipofisaria en otro tipo de sangrados como, por ejemplo, los gastrointestinales. En la bibliografía revisada se han identificado tan solo dos casos extremos: el primero (6) correspondiente a una úlcera duodenal sangrante que requirió 16 concentrados

de hematíes y presentaba una tensión sistólica menor de 60mmHg y otro caso (7) que presentó anemización de 4 puntos de hemoglobina (Hb 10.4 g/dL, previa 14.1 g/dL). En efecto, en dicha revisión de la bibliografía se encontraron varias series recientes sobre la relación de la apoplejía hipofisaria y sus factores precipitantes, no existiendo en ellas mención al sangrado gastrointestinal (5,8). Esto es, sin duda, desconcertante, siendo una de las causas mas frecuentes de alteración hemodinámica y de la volemia de un paciente. Por otra parte, los autores postulamos que dicho hallazgo es una manifestación de que debe existir una causa facilitadora o predisponente subyacente, como de hecho se objetiva con la correlación entre la apoplejía hipofisaria y la presencia de adenomas hipofisarios.

En lo que se refiere a la afectación del eje hormonal en la apoplejía hipofisaria, hay que decir que se pueden detectar uno o varios déficits hormonales de la hipófisis anterior. Habitualmente, dicha afectación hormonal se debe al efecto masa de un posible adenoma por lo que se pueden producir mucho antes que el cuadro de la apoplejía como tal. Por otra parte, pueden ocurrir déficits agudos en el contexto de la apoplejía, bien por isquemia o hemorragia, por su efecto de masa correspondiente. El déficit más frecuente es la deficiencia corticoidea (50-80% de casos) (1) y es también el que más riesgo tiene por su papel primordial hormonal y afectación a nivel hemodinámico e iónico (hiponatremia). Hay que tener en cuenta también la presencia de déficit tiroideo (30-70%) y del eje gonadotropo (40-75%) (1). Finalmente, en caso de que la apoplejía hipofisaria fuera una complicación de un adenoma funcionante, este suele ser un prolactinoma con la correspondiente hiperproducción de prolactina.

De acuerdo con lo que encontramos descrito en la bibliografía, el caso clínico que se presenta describe un panhipopituitarismo con prolactina no elevada y ausencia de un adenoma en la prueba de imagen. Asimismo, en este caso clínico destaca la presencia de la hiponatremia de manera aguda y temprana en el cuadro clínico. Según lo revisado, dicha hiponatremia puede surgir como parte del déficit glucocorticoideo, pero también en el contexto de un posible SIADH por irritación del hipotálamo e incluso por el hipotiroidismo central objetivado.

Como se ha comentado previamente, habitualmente ocurre en el contexto de un adenoma hipofisario y sobre todo macroadenomas que se comportan la mayoría de las veces como adenomas pituitarios no funcionantes (9). No obstante, están descritos en prolactinomas, adenomas productores de hormona de crecimiento u ACTH, siendo en este caso particularmente susceptible a la transformación hemorrágica o quística (60% de los casos).

Hay que tener en cuenta que precisamente por la existencia de una necrosis extensa puede ser imposible determinar la presencia de un adenoma subyacente y mucho menos sus características hormonales.

La presencia de una tumoración subyacente es parte fundamental de la fisiopatología de la apoplejía hipofisaria: el principal condicionante de la isquemia o sangrado secundario a nivel de un adenoma hipofisario es precisamente sus altos requerimientos energéticos y, por ende, las necesidades mantenidas a nivel de volemia efectiva. Además, los vasos que irrigan los adenomas, a pesar de depender de un sistema de circulación muy específico, son inmaduros y por ello frágiles, facilitando el proceso hemorrágico.

El tratamiento sustitutivo con hidrocortisona debe administrarse tan pronto cuando se diagnostique correctamente el cuadro. A pesar de que tan solo se requiere un 10% del tejido hipofisario viable para producir una cantidad mínima de hormonas, el riesgo de una crisis adrenal justifica dicha prontitud en el tratamiento. Por otra parte, el tratamiento sustitutivo dirigido a los déficits que presenta el paciente suele ser una constante a largo plazo en dichos pacientes. Finalmente, la necesidad de cirugía es variable y motivo de gran debate en la comunidad científica actual.

Tabla 1:
Score en Apoplejía Hipofisaria (Pituitary Apoplexy Score – PAS)[4].

Variable		Puntuación
Nivel de conciencia		
	Glasgow Coma Scale 15	0
	Glasgow Coma Scale 8-14	2
	Glasgow Coma Scale <8	4
Agudeza visual		
	Normal (10/10)	0
	Reducida, unilateral	1
	Reducida, bilateral	2
Afectación de campo visual		
	Ausente	0
	Defecto unilateral	1
	Defecto bilateral	2
Paresia ocular		
	Ausente	0
	Presente unilateral	1
	Presente bilateral	2

Figura 1:
TAC Craneal del paciente realizado en Urgencias informado como sin datos de patología aguda ni alteraciones reseñables.

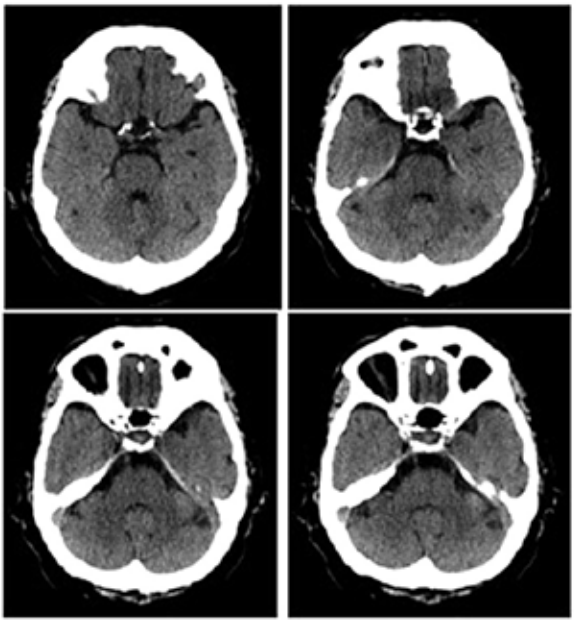

Figura 2:
Úlcera gástrica de 30mm Forrest III en cara anterior hacia curvatura mayor de antro gástrico (bordes regulares y fondo de fibrina que sugiere benignidad, con anatomía patológica compatible con gastritis crónica difusa activa).

Figura 3:
RM Hipófisis del paciente, secuencia T1 (corte sagital a la izquierda y coronal a la derecha), en la que se aprecia una imagen espontáneamente hiperintensa de unos 4 mm y de localización central, inmediatamente anterior a la inserción del tallo hipofisario, que es compatible con foco sangrado subagudo.

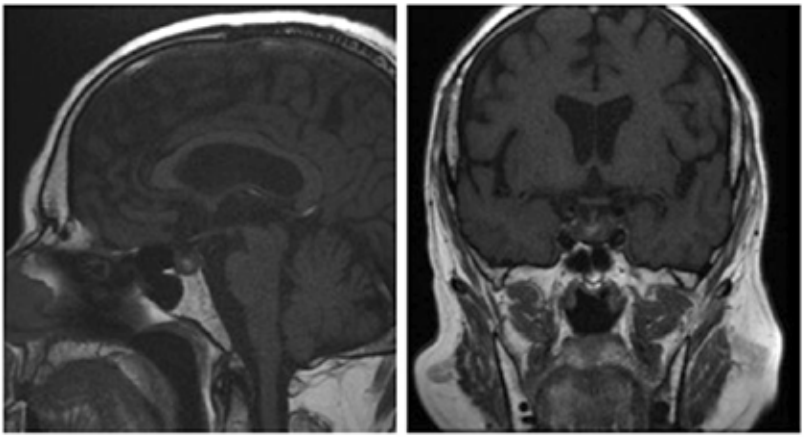

Figura 4:
RM Hipófisis del paciente, secuencia T1 tras administración de contraste intravenoso (corte sagital a la izquierda y coronal a la derecha), en la que se aprecia una zona de menor realce tras el contraste (no visualizada en secuencias sin contraste) localizada en la porción lateral izquierda, de 5 x 5 mm compatible con un microadenoma.

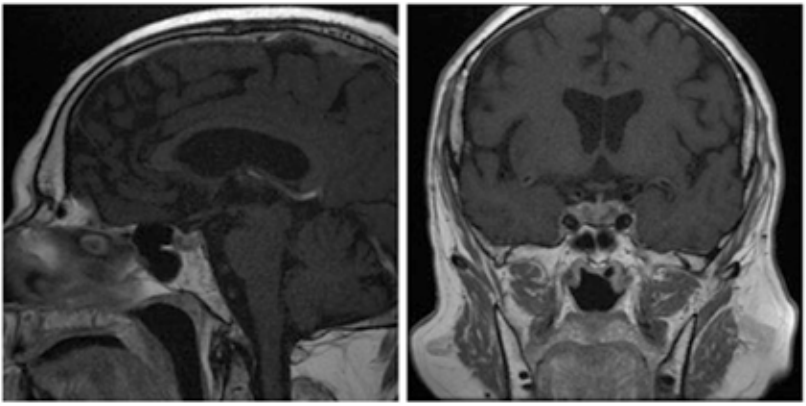

Bibliografía

1. *Briet C, Salenave S, Bonneville J-F, Laws ER, Chanson P. Pituitary Apoplexy. Endocr Rev. 2015;36(6):622-645.*
2. *Verrees M, Arafah BM, Selman WR. Pituitary tumor apoplexy: characteristics, treatment, and outcomes. Neurosurg Focus. 2004;16(4):E6.*
3. *Prabhakar VKB, Shalet SM. Aetiology, diagnosis, and management of hypopituitarism in adult life. Postgrad Med J. 2006;82(966):259-266.*
4. *Rajasekaran S, Vanderpump M, Baldeweg S, et al. UK guidelines for the management of pituitary apoplexy Pituitary Apoplexy Guidelines Development Group: May 2010. Clin Endocrinol (Oxf). 2011;74(1):9-20.*
5. *Imboden PNE, De Tribolet N, Lobrinus A, et al. Apoplexy in pituitary macroadenoma: Eight patients presenting in 12 months. Medicine (Baltimore). 2005;84(3):188-196.*
6. *Jones NS, Finer N. Pituitary infarction and development of the empty sella syndrome after gastrointestinal haemorrhage. Br Med J. 1984;289(9):661-662.*
7. *Imaki T, Yamada S, Harada S, Tsuchiya M, Sano T, Demura H. Amelioration of Acromegaly after Pituitary Infarction Due to Gastrointestinal Hemorrhage from Gastric Ulcer. Endocr J. 1999;46(1):147-151.*
8. *Biousse V. Precipitating factors in pituitary apoplexy. J Neurol Neurosurg Psychiatry. 2001;71(4):542-545.*
9. *Möller-Goede DL, Brändle M, Landau K, Bernays RL, Schmid C. Pituitary apoplexy: Re-evaluation of risk factors for bleeding into pituitary adenomas and impact on outcome. Eur J Endocrinol. 2011;164(1):37-43.*

V Certamen de
Casos Clínicos para
Médicos Internos Residentes

Presentación Póster Seleccionado

ENCEFALOPATÍA HIPÓXICO-ISQUÉMICA EN PACIENTE POLITRAUMATIZADO

Autor:

Paul López Sala.

Especialidad:

Radiodiagnóstico.

Centro de trabajo:

Complejo Hospitalario de Navarra.

Autoras colaboradores:

Alberdi Aldasoro N.
de Llano Ibisate L.
Alonso Ordas N.

Resumen

Varón de 30 años que acude al servicio de Urgencias tras accidente laboral con aplastamiento de alta energía. El paciente acude con varias fracturas vertebrales y puntos de sangrado activo causantes de un shock hemorrágico y medular, tratado mediante embolizaciones múltiples. A pesar de ello, se desarrolla un cuadro de encefalopatía hipóxico-isquémica (EHI). La EHI es el resultado de una disminución del flujo sanguíneo cerebral y la reducción de la oxigenación sanguínea. En la tomografía computarizada (TC) de cráneo dichos hallazgos se traducen en una hipodensidad de la sustancia gris (signo reverso) respecto a la sustancia blanca. En nuestro paciente, lo que encontramos es el negativo del signo reverso, una imagen atípica en esta patología relacionada con la alteración de la barrera hematoencefálica.

Palabras clave

Politraumatismo, encefalopatía hipóxico-isquémica, hipoxemia, shock hemorrágico, signo reverso.

Caso Clínico

El caso trata de un paciente varón de 30 años sin antecedentes patológicos de interés que es trasladado mediante helicóptero medicalizado a nuestro centro tras sufrir un traumatismo múltiple con aplastamiento de alto tonelaje. Se activa código politraumatismo.

El paciente llega al centro intubado, con collarín cervical, faja pélvica y empaquetado en colchón de vacío. Se encuentra hipotenso (primera TAS recogida de 42 mmHg) por lo que se inicia protocolo de transfusión masiva.

Las constantes del paciente: TA 60/45 mmHg, FC 85, FR 20/min, SatO2 80%, FiO2 100%. Se aprecia otorragia derecha e hipoventilación global a la exploración física. Muestra una puntuación en la escala de coma de Glasgow de 3, con pupilas mióticas simétricas.

Se realiza ecofast, que se informa de negativo, y radiografías simples de tórax y pelvis, apreciándose múltiples fracturas costales y de rama isquiopubiana izquierda.

Entre las medidas de soporte llevadas a cabo se encuentran la ventilación mecánica, y la administración de analgesia y de drogas vasoactivas (noradrenalina a dosis altas). Posteriormente, se traslada al paciente al escáner de Urgencias y se realiza TC de cuerpo completo.

TC craneocervical sin contraste intravenoso (CIV) (Figura 1):

- Mínima representación de los surcos y de las cisternas basales, que en el contexto clínico del paciente sugiere edema cerebral difuso.
- No se observan signos de sangrado agudo intraaxiales ni extraaxiales.
- Fractura del cuerpo vertebral C5, fractura distracción de C6-C7 y ensanchamiento del canal medular a nivel cervical inferior.

TC toracoabdominal con CIV (Figuras 2 y 3):

- Rotura de glándula tiroidea.
- Fractura compleja desplazada de esternón con signos de sangrado activo.
- Hematoma mediastínico anterior y posterior.
- Contusiones pulmonares con derrame pleural bilateral. Leve neumotórax bilateral.
- Múltiples fracturas costales con volet derecho asociado.
- Fractura de cuerpo vertebral D1 con fragmentos que se introducen en el canal medular y hematoma prevertebral con sangrado activo.
- Fractura-traslación D11-D12 con retrolistesis e invasión importante del canal medular, y elementos posteriores de D12.

- Fractura del cuerpo vertebral L1 y de apófisis transversas de L1, L2 y L4.
- Fracturas en ramas pubianas y acetábulo izquierdo, con hematoma retroperitoneal izquierdo en vecindad con pequeños focos de sangrado activo.
- No se observan alteraciones de patología aguda intraabdominal.

A continuación, es trasladado a la UCI, donde se constata una hipoxemia grave, acidosis metabólica hiperlactacidémica (pH 7,03) y un shock hemorrágico a pesar de la transfusión. Se colocan tubos de drenaje torácicos con extracción de aproximadamente 1300 mL de sangre en el hemitórax derecho y de 700 mL en el izquierdo. Se decide continuar con el protocolo de transfusión masiva, además del aporte de fibrinógeno. Al continuar la inestabilidad hemodinámica se decide embolizar los puntos de sangrado activo por el radiólogo intervencionista.

Informe de radiología vascular intervencionista:

Se identifican áreas de hiperemia sin claro foco de sangrado arterial activo dependientes de rama intercostobronquial derecha, de pudenda interna y de arteria obturatriz, procediendo a su embolización con partículas reabsorbibles.

Se realiza arteriografía de arterias intercostales derechas y lumbares sin lograr identificar claro foco de sangrado activo.

Tras el procedimiento el paciente regresa a la UCI en situación de inestabilidad hemodinámica. En las horas posteriores, el paciente presenta dilatación de pupilas de forma bilateral, por lo que se decide realizar nuevo TC craneal y TC toracoabdominal de control.

TC craneal sin CIV y Angio-TC de TSA (Figura 1):

Extensa y marcada hiperdensidad de la sustancia gris así como del espacio subaracnoideo e hipodensidad generalizada de la sustancia blanca, con borramiento de cisternas. Estos hallazgos son compatibles con EHI en la que la hiperdensidad cortical está justificada por una alteración de la barrera hematoencefálica y la administración previa de altas dosis de contraste (embolizaciones).

Hidrocefalia obstructiva con empeoramiento respecto a estudio previo justificada por el edema del tronco encefálico.

En el estudio angiográfico, se observa flujo en la circulación cerebral anterior y disminución de calibre en el segmento V4 de las arterias vertebrales asimismo secundario a compresión.

TC toracoabdominal con CIV:

- Aumento del hidroneumotórax derecho con jet de sangrado activo menos evidente que en el previo.
- Hematoma iliopsoas izquierdo, sin evidencia de sangrado activo actual.
- No se aprecian otros cambios significativos respecto al estudio previo.

Ante los hallazgos descritos, se procede a colocación de catéter ventricular en quirófano.

A su vuelta a la UCI, a pesar de ventilación mecánica con FiO_2 elevada y fármacos vasoactivos a dosis máximas, el paciente fallece.

Discusión

En este caso, estamos ante un paciente politraumatizado con inestabilidad hemodinámica por shock hemorrágico y shock medular que desemboca en una encefalopatía hipóxico-isquémica y, finalmente, la muerte del paciente.

La EHI es el síndrome producido por el desequilibrio entre la disminución del aporte de oxígeno y el flujo sanguíneo cerebral. Por lo tanto, como su propia definición indica, independientemente de la causa de la lesión, el proceso fisiológico subyacente es el resultado de una disminución del flujo sanguíneo cerebral (isquemia) y la reducción de la oxigenación sanguínea (hipoxemia).

Entre sus posibles causas encontramos las siguientes: la reducción global del flujo sanguíneo cerebral (shock hipovolémico, paro cardiaco), hipoxemia sistémica (asfixia, insuficiencia respiratoria) y alteraciones en el transporte de oxígeno (anemia aguda, intoxicación por CO) (1).

La frecuencia de las causas de EHI varía dependiendo de la edad. En la infancia la causa más frecuente es la asfixia, mientras que en la edad adulta predominan el paro cardiaco o la enfermedad cerebrovascular (2, 3).

La evidencia científica afirma que los patrones de daño reflejan disfunción de circuitos neuronales excitatorios, lo que causa una compleja cascada de eventos bioquímicos perjudiciales, y finalmente la muerte neuronal (4).

El flujo sanguíneo cerebral normal en un adulto sano es de 60mL/min/100g de tejido. Cuando el flujo baja hasta 16-18 mL/min/100g se produce insuficiencia eléctrica, resultando en un aplanamiento eléctrico, cambios en el flujo sanguíneo regional y aumento del área de penumbra isquémica por daño de membrana añadido. Si el flujo desciende por debajo de 6-8

mL/min/100g se altera la homeostasia iónica, la insuficiencia del potencial de membrana y la liberación masiva de potasio, desapareciendo la viabilidad neuronal (1).

Se sabe que la EHI no afecta a todas las estructuras cerebrales uniformemente; ciertos tejidos cerebrales son más propensos a ser dañados. A este concepto se le conoce como vulnerabilidad selectiva.

El encéfalo consume aproximadamente el 20% del gasto cardiaco, el 60% de la glucosa y el 20% del oxígeno, consumiendo la sustancia gris la mayor parte de los requerimientos metabólicos, y expresamente la corteza cerebral el 75% [1]. Es por esto que la EHI severa afecta principalmente a la corteza cerebral (en particular el córtex sensitivomotor y visual, aunque muchas veces se afecta de manera difusa), así como a los ganglios basales, tálamos, cerebelo e hipocampos (2, 5).

En los adultos, ante la sospecha clínica de lesión cerebral la primera prueba de imagen que se realiza en general es la tomografía computarizada. Los hallazgos incluyen edema cerebral difuso con borramiento de los espacios subaracnoideos, disminución de la atenuación de la sustancia gris cortical con pérdida de la diferenciación sustancia gris-blanca, y disminución de la atenuación de los ganglios basales bilateralmente. Esto se conoce como "signo reverso", puesto que la sustancia gris se observa más hipodensa que la blanca, justo al contrario de lo ocurre normalmente (sustancia gris más hiperdensa que la blanca) (2, 5).

Lo curioso de nuestro caso es que en la TC lo que encontramos es una hiperdensidad exagerada de la sustancia gris frente a la blanca, es decir, lo que tenemos es el "negativo del signo reverso" ¿Por qué vemos esto? A este paciente se le realizaron varios procedimientos intervencionistas, con la administración de CIV que ello conlleva. Al estar el paciente con una EHI y, por lo tanto, con una alteración de la barrera hematoencefálica, lo que observamos es un realce de la sustancia gris a causa de la extravasación de contraste. En los últimos años nos hemos familiarizado con esta imagen en pacientes con ictus y tratamiento endovascular en el que se produce asimismo una extravasación de contraste en el tejido isquémico.

Además, apreciamos una hiperdensidad del espacio subaracnoideo debido a la presencia de contraste en el sistema venoso por ectasia del mismo (Figura 1).

Las lesiones anóxicas tienen un peor pronóstico que una lesión puramente traumática con el mismo nivel de coma.

Para obtener una mayor certeza diagnóstica en el momento inicial, la mejor prueba es la resonancia magnética (RM). Durante las primeras 24 ho-

ras, podremos ver en las imágenes ponderadas en difusión un aumento de intensidad de señal en los ganglios basales y/o en la corteza cerebral (sobre todo en las cortezas perirrolándica y occipital) (6).

Conclusiones

El diagnóstico de la EHI es clínico y radiológico. Es importante conocer los fenómenos de la alteración de la barrera hematoencefálica y la extravasación de contraste en el parénquima dañado en estos pacientes ya que nos puede hacer infravalorar los hallazgos en imagen, con la consiguiente repercusión clínica.

Figura 1:
TC craneal sin CIV a la llegada a nuestro centro: Se observa borramiento de surcos y ligero colapso de los ventrículos laterales sugestivo de edema cerebral difuso.
TC craneal sin CIV a las 8 horas: Se aprecia hiperdensidad generelizada del espacio subaracnoideo y una marcada hiperdensidad de los ganglios basales (*) y corteza (*), con hipodensidad relativa de la sustancia blanca.

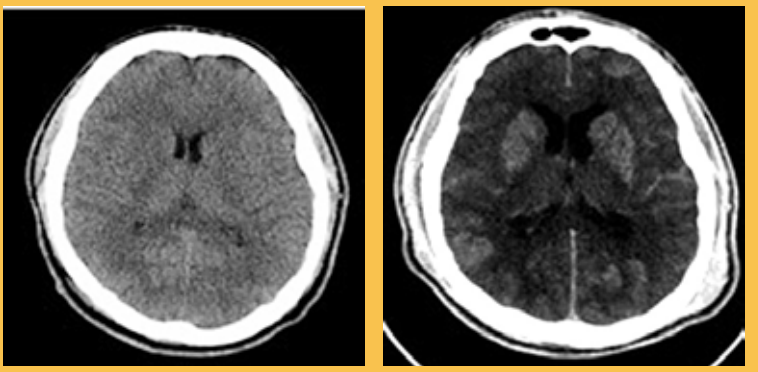

Figura 2:
TC torácico con CIV en fase arterial (A) y fase venosa (B):
Se observa adyacente al esternón un foco hiperdenso en la fase arterial que aumenta en la fase venosa compatible con sangrado activo.
Se aprecia también abundante enfisema subcutáneo (*), hematoma mediastínico (*) y hemotórax (*).

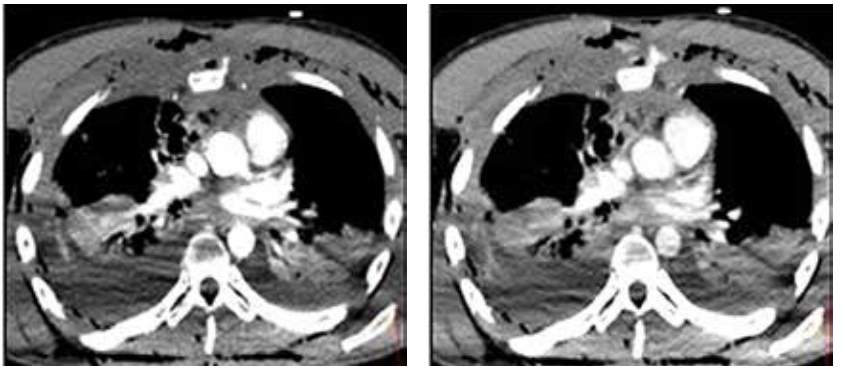

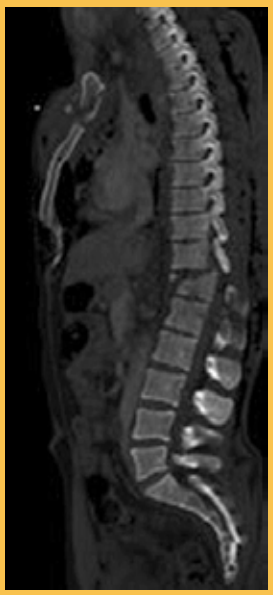

Figura 3:
TC toracoabdominopélvico en plano sagital con reconstrucción de hueso. Se observa fractura conminuta del esternón (flecha roja), así como fractura-traslación D11-D12 con retrolistesis e invasión importante del canal medular (flecha naranja).

Bibliografía

1. *Mata-Vicente JF. Encefalopatía anoxo-isquémica posterior al paro cardiorrespiratorio. Med Int Mex 2013;29:388-398.*
2. *Huang BY, Castillo M. Hypoxic-ischemic brain injury: imaging findings from birth to adulthood. Radiographics. 2008 Mar-Apr; 28(2):417-39.*
3. *Biagas K. Hypoxic-ischemic brain-injury: advancements in understanding of mechanisms and potencial avenues for therapy. Curr Opin Pediatr 1999;11:223-228.*
4. *Johnson MV, Trescher WM, Ishida A et al. Neurobiology of hypoxic-ischemic injury in the developing brain. Pediatr Res 2001; 49: 735-741.*
5. *Kjos BO, Brant-Zawadzki M, Young RG. Early CT findings of global central nervous system hypoperfusion. AJR AM J Roentgenol 1983; 141: 1227-1232.*
6. *Arbeláez A, Castillo M, Mukherji S. Diffusion-weighted MR imaging of global cerebral anoxia. AJNR Am J Neuroradiol 1999; 20:999-1007.*

V Certamen de
Casos Clínicos para
Médicos Internos Residentes

Presentación Póster Seleccionado

TÉCNICA FISH EN EL DIAGNÓSTICO DE LESIONES MELANOCÍTICAS AMBIGUAS

Autora:

Nuria Rodríguez Garijo.

Especialidad:

Dermatología Médico-Quirúrgica y Venereología.

Centro de trabajo:

Clínica Universidad de Navarra.

Autores colaboradores:

Moreno Artero E.
Querol Cisneros E.
Tomás Velázquez A.

Resumen

La técnica FISH (fluorescence in situ hybridization) es una técnica citogenética que detecta alteraciones en el número de copias y translocaciones cromosómicas. En los últimos años se ha extendido su uso en el diagnóstico de lesiones melanocitarias ambiguas.

Exponemos el caso de una mujer de 63 años que presentaba una lesión marronácea en extremidad superior izquierda de 5 años de evolución. En la exploración, se observaba una mácula hiperpigmentada heterocrómica y de bordes asimétricos con una zona central más oscura. Se llevó a cabo la exéresis de lesión con biopsia punch ex vivo de la zona central. El diagnóstico inicial anatomopatológico fue de lentigo maligno y nevus azul. Dada la falta de correlación clínico-histológica se decidió junto con el departamento de Anatomía Patológica, llevar a cabo un estudio FISH. El diagnóstico final fue de melanoma sobre lentigo maligno, con un foco de invasión de 907 micras de Breslow.

Palabras clave

Melanoma, diagnóstico, FISH (fluorescence in situ hybridization).

Caso Clínico

Paciente mujer de 63 años que acudió a nuestra consulta para valoración de una lesión marronácea localizada en extremidad superior izquierda de unos 5 años de evolución que había incrementado de tamaño progresivamente (Figura 1). En la exploración física se observaba una mácula hiperpigmentada heterocrómica y de bordes asimétricos con proyecciones radiales y áreas de regresión. En la zona central se apreciaba una zona de pigmentación más oscura.

Se llevó a cabo la exéresis completa de lesión con posterior biopsia punch ex vivo de la zona central. En el estudio anatomopatológico se observaba en la biopsia de la pieza completa, una proliferación melanocitaria atípica que crecía en la unión dermo-epidérmica según un doble patrón de nidos celulares dispuestos en la porción apical de las crestas o confluentes de diámetros variables, con un segundo patrón de crecimiento lentiginoso y pagetoide. No se observaba infiltración tumoral de la dermis. Los márgenes de resección se encontraban libres de tumor. Compatible con el diagnóstico de lentigo maligno. Sin embargo, en la biopsia de la pieza central se apreciaba una proliferación melanocitaria con un doble componente, juntural y dérmico. El componente juntural se disponía formando nidos constituidos por melanocitos de aspecto maduro. El segundo componente dérmico, estaba constituido por melanocitos de aspecto fusiforme, dispuestos sobre un estroma colagénico con frecuentes melanófagos. Compatible con un posible diagnóstico de nevus azul (Figura 2).

Dada la falta de correlación clínico-histológica, se decidió en sesión interdepartamental, junto con el departamento de Anatomía Patológica, la realización de un estudio FISH. En el que se observaba ganancias de RREB1 en el 83,3% de los núcleos analizados. No se observaban ganancias de CCND1 ni pérdidas de MYB significativas (Figura 3). Con el diagnóstico final de melanoma no ulcerado sobre léntigo maligno, de crecimiento predominantemente "in situ", con un foco de invasión de 907 micras de Breslow, nivel III de Clark (pT1a). Márgenes de resección libres de tumor.

Se llevó a cabo estudio de extensión mediante TAC toraco-abdominal sin observarse enfermedad metastásica. Finalmente se realizó ampliación de márgenes de 1 cm de la cicatriz, llegando a fascia, siendo informados como libres de enfermedad.

En el momento actual la paciente sigue controles periódicos en consulta de Dermatología.

Discusión

El melanoma sigue siendo una de las neoplasias más agresivas, con una incidencia que se ha incrementado en las últimas décadas. La detección precoz de estas neoplasias es un objetivo primordial en las consultas de Dermatología. El diagnóstico clínico de sospecha de estas lesiones se basa en los criterios clásicos de ABCDE (asimetría, bordes irregulares, presencia de diferentes colores, diámetro mayor de 6 mm y evolución), además de en los hallazgos dermatoscópicos que orientan a malignidad, como puede ser el patrón multicomponente, la presencia de áreas de regresión o de proyecciones radiales irregulares. El diagnóstico histológico entre nevus melanocítico y melanoma suele ser sencillo, sin embargo, existen casos dudosos en los que no se puede diferenciar con claridad entre las dos lesiones. Dado el gran potencial letal del melanoma y sus diferentes abordajes terapéuticos es necesario establecer un juicio diagnóstico preciso.

Los recientes avances en la biología molecular de las lesiones melanocíticas han permitido conocer múltiples variaciones genómicas entre nevus melanocíticos benignos y melanomas, que pueden emplearse como dianas diagnósticas (1). La técnica FISH (fluorescence in situ hybridization) es una técnica citogenética que detecta alteraciones en el número de copias y translocaciones cromosómicas. Emplea secuencias de DNA target hibridadadas por un fluorocromo que se unen a mutaciones específicas. En los últimos años se ha extendido su uso en el diagnóstico de lesiones melanocitarias ambiguas. El estudio FISH empleado en el diagnóstico de melanoma utiliza cuatro targets de diferentes colores que se unen a secuencias genómicas aberrantes que se expresan frecuentemente en melanomas, localizadas en los cromosomas 6 y 11: 6p25 (RREB1, red), 6q23 (MYB, gold), 11q13 (CCND1, green), y centrómero 6 (Cep6, aqua) (2,3). El análisis se considera patológico cuando en un mínimo de 30 células en interfase se cumple al menos uno de los siguientes criterios: ganancia de CCND1 en >38%, ganancia de RREB1 en >29%, ganancia relativa de RREB1/CEP6 en l>55% y pérdida relativa de MYB/CEP6 en >40% de las células examinadas (4). Se ha visto, además, que esta técnica puede tener implicaciones pronósticas, ya que los pacientes con un melanoma primario FISH positivo tienen un mayor riesgo de desarrollar metástasis o morir por melanoma en comparación con los FISH negativos (5).

Nuestra paciente presentaba una lesión pigmentada con características clínicas y dermatoscópicas sugestivas de malignidad e invasión. Inicialmente el diagnóstico histológico no era uniforme con los hallazgos clínicos ob-

servados, por este motivo, se decidió llevar a cabo una técnica diagnóstica complementaria que confirmó el diagnóstico de sospecha de melanoma maligno.

Conclusiones

FISH es una técnica diagnóstica útil en combinación con el análisis histológico convencional. En lesiones melanocíticas ambiguas añade información complementaria que puede contribuir a la toma de decisiones diagnósticas y terapéuticas.

Figura 1:
Mácula hiperpigmentada heterocrómica y de bordes asimétricos con proyecciones radiales y áreas de regresión. En la zona central se aprecia una zona de pigmentación más oscura.

Figura 2:
Proliferación melanocitaria con un doble componente, juntural y dérmico. El componente juntural se dispone formando nidos bien definidos, constituidos por melanocitos de aspecto maduro. El segundo componente dérmico superficial está constituido por melanocitos de aspecto fusiforme o polipoide, dispuestos sobre un estroma fibroso colagénico con frecuentes melanófagos. Este infiltrado linfocitario dérmico infiltra hasta la porción superficial de la dermis reticular, con un espesor máximo de Breslow de 907 micras, nivel III de Clark.

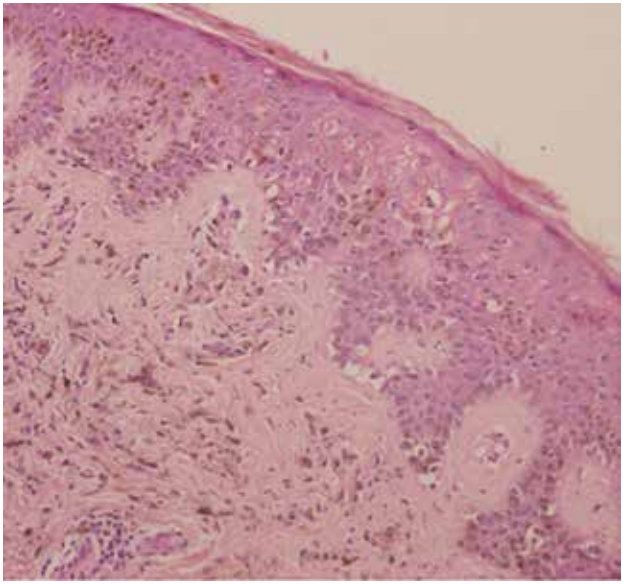

Figura 3:
Estudio FISH melanoma. Ganancias de RREB1 en el 83,3% de los núcleos analizados. No se observan ganancias de CCND1 ni pérdidas de MYB significativas.

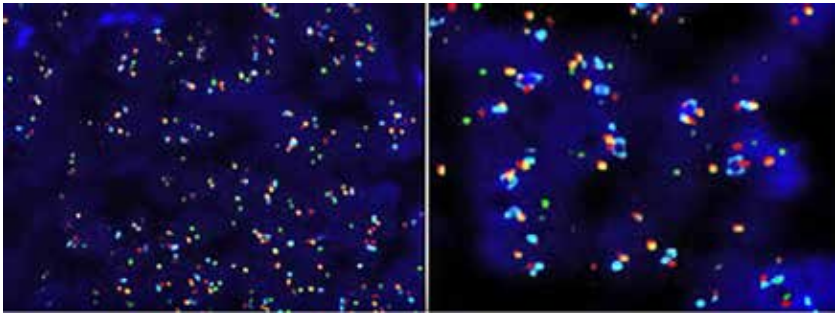

Bibliografía

1. *Gerami P, Zembowicz A. Update on fluorescence in situ hybridization in melanoma: state of the art. Arch Pathol Lab Med. 2011 Jul; 135(7):830-7.*
2. *P. Nagarajan, M.T. Tetzlaff, J.L. Curry, V.G. Prieto. Use of New Techniques in Addition to IHC Applied to the Diagnosis of Melanocytic Lesions, With Emphasis on CGH, FISH, and Mass Spectrometry. Actas Dermosifiliogr 2017; 108:17-30.*
3. *Wang L, Rao M, Fang Y, Hameed M, Viale A, Busam K, Jhanwar SC. A genome-wide high-resolution array-CGH analysis of cutaneous melanoma and comparison of array-CGH to FISH in diagnostic evaluation. J Mol Diagn. 2013 Sep; 15(5):581-91.*
4. *Senetta R, Paglierani M, Massi D. Fluorescence in-situ hybridization analysis for melanoma diagnosis. Histopathology. 2012 Apr; 60(5):706-14.*
5. *North JP, Vetto JT, Murali R, White KP, White CR Jr, Bastian BC. Assessment of copy number status of chromosomes 6 and 11 by FISH provides independent prognostic information in primary melanoma. Am J Surg Pathol. 2011 Aug; 35(8):1146-50.*

V Certamen de
Casos Clínicos para
Médicos Internos Residentes

Presentación Póster Seleccionado

BIOPSIA LÍQUIDA: LA ONCOLOGÍA DEL SIGLO XXI

Autora:

Anna Vilalta Lacarra.

Especialidad:

Oncología Médica.

Centro de trabajo:

Clínica Universidad de Navarra.

Autores colaboradores:

Sánchez Bayona R.
Urrizola Martínez A.
Vizcay Atienza Á.

Resumen

Presentamos el caso de una paciente diagnosticada de adenocarcinoma de pulmón metastásico con detección de mutación en EGFR en tratamiento dirigido con Erlotinib. Al progresar la enfermedad se evalúa presencia de mutación de resistencia a inhibidores de tirosin quinasa de EGFR en biopsia líquida con resultado negativo, por lo que continúa tratamiento con Erlotinib. Nueva progresión evaluando nuevamente la existencia de mutaciones de resistencia en biopsia líquida. Resultado positivo sin poder considerarse significativo para establecer un tratamiento dirigido, por lo que se repite el estudio en muestra de tejido sólido con intención de aumentar la rentabilidad diagnóstica, obteniendo los mismos resultados que en biopsia líquida.

Este caso refleja la necesidad de obtención repetida de muestra tumoral para el estudio mutacional con la intención de establecer una terapia dirigida y la importancia de la biopsia líquida, obtenida mediante análisis sanguíneo evitando la invasividad de la biopsia de tejido.

Palabras clave

Adenocarcinoma, EGFR, Erlotinib, metástasis, biopsia líquida.

Caso Clínico

Presentamos el caso de una paciente de 72 años, natural y residente en La Rioja, casada con cuatro hijos, con antecedente personal de tromboembolismo pulmonar bilateral en tratamiento anticoagulante desde octubre de 2017, y diagnosticada en agosto de 2016 de adenocarcinoma de pulmón estadio IV por lesión en lóbulo inferior izquierdo, adenopatías mediastínicas, supraclaviculares, afectación hepática, ósea y cerebral (T1b N3 M1b). Se detecta mutación de EGFR (delección del exón 19), por lo que en septiembre de 2016 se inicia tratamiento con Erlotinib, previa realización de radiocirugía sobre las dos lesiones cerebrales que presenta. Mejoría global de las lesiones conocidas en estudios de seguimiento hasta marzo de 2017, cuando se observa aparición de una nueva lesión cerebral en lóbulo temporal derecho con estabilización del resto de lesiones conocidas. Se recomienda continuar tratamiento con Erlotinib realizándose, además, radiocirugía de dicha lesión.

En octubre de 2017, se reevalúa nuevamente la enfermedad con persistencia de la respuesta de las lesiones focales hepáticas metastásicas, afectación ósea sin cambios significativos, y control de la enfermedad cerebral excepto crecimiento de una lesión temporal. Se realiza biopsia líquida para estudiar la presencia de mutación de resistencia T790M, sin estar presente, ni tampoco otros mecanismos de resistencia que permitan un tratamiento dirigido. Ante dichos hallazgos, se decide continuar con Erlotinib.

En diciembre de 2017, inicia clínica de debilidad y parestesias en extremidades inferiores con incontinencia urinaria por rebosamiento y estreñimiento. Ante sospecha de compresión medular se inicia corticoterapia a dosis altas y se realiza resonancia magnética de columna evidenciando lesión intradural extramedular a nivel de T6, [véase Figura 1] que desplaza la medula hacia la derecha. Ante dichos hallazgos se realiza cirugía de descompresión medular.

En el postopoeratorio presenta episodio de insuficiencia respiratoria aguda hipoxémica. Se realiza angioTC confirmando atelectasia de lóbulo superior izquierdo por posible complicación postquirúrgica añadida a progresión de la enfermedad. Además, se aprecia progresión del tromboembolismo pulmonar ya conocido, por lo que se ajusta pauta anticoagulante.

Una vez estabilizada clínicamente, se realizan pruebas de imagen para revaluación oncológica. Se realiza TAC abdominal con mínimo aumento de tamaño de una de las lesiones focales hepáticas, hallazgos sugestivos de afectación renal metastásica bilateral de nueva aparición, y estabilidad de

la afectación ósea metastásica. En RM cerebral se aprecia la presencia de múltiples infartos en diferentes territorios de nueva aparición y evolución aguda y subaguda, de aspecto embolígeno; con estabilización de metástasis cerebrales conocidas. [Véase Figura 2] Con el antecedente de tromboembolismo pulmonar y el nuevo hallazgo de infartos cerebrales múltiples, sospechamos la presencia de foramen oval permeable permitiendo el paso de trombos sistémicos a la circulación cerebral. Se realiza ecografía-Doppler con microburbujas en el que se confirma dicho diagnóstico. En eco-Doppler carotídeo se objetivan arterias carótidas permeables, pero trombosis en vena yugular izquierda. Ante los hallazgos descritos, se decide aumentar la dosis de anticoagulación.

Valorando de forma global la situación oncológica ante progresión de la enfermedad a varios niveles, se solicita nuevamente mutación T790M de EGFR en biopsia líquida, que no puede considerarse positiva pero objetiva 1,25 eventos positivos/mL de plasma. Ante este hallazgo, con intención de obtener una mayor rentabilidad diagnóstica, se plantea la posibilidad de estudio de mutación T790M de EGFR en tejido sólido. Para ello, se solicita valoración para realización de ecobroncoscopia y toma de muestra de afectación tumoral torácica. Sin embargo, dado el alto riesgo asociado al procedimiento por el contexto clínico y las comorbilidades presentadas por la paciente, se desestima esta opción y se solicita estudio mutacional en tejido sólido de pieza de resección quirúrgica de lesión metastásica intradural extramedular. El resultado nuevamente objetiva un nivel de detección de eventos mutacionales insuficiente para considerarlos positivos.

Ante progresión de la enfermedad a Erlotinib y la ausencia de mutaciones que permitan un tratamiento dirigido, se le aconseja iniciar nueva línea de tratamiento oncológico activo con quimioterapia.

Discusión

El carcinoma no microcítico de pulmón (CNMP) incluye los subtipos histológicos de carcinoma escamoso, adenocarcinoma y carcinoma de células grandes, y tiene un pronóstico grave, siendo la principal causa de muerte relacionada con el cáncer en el mundo, con un índice de supervivencia a los 5 años del 17% (1). No obstante, el avance de la farmacología, la genética y la caracterización molecular de los tumores han ampliado las opciones terapéuticas del CNMP en las últimas décadas hasta el punto de permitir una medicina más personalizada determinada por las características del tumor y del paciente (2).

Las alteraciones genéticas oncológicamente relevantes que permiten una terapia dirigida identificadas en el CNMP, son las mutaciones de EGFR (receptor de factor de crecimiento epidérmico) y reordenamiento de ALK (quinasa del linfoma anaplásico). Debido a que en la paciente del caso clínico se identificó mutación de EGFR, nos centraremos en esta diana molecular.

La mayoría de mutaciones de EGFR se clasifican en la deleción del exón 19 y la substitución L858R en el exón 21. Ambas significan un 90% de las mutaciones de EGFR en el CNMP (3). Estas son mutaciones sensibilizadoras que resultan en la activación de la vía de señalización de EGFR con independencia del ligando. Esta activación conduce a la autosuficiencia celular en señales de crecimiento, insensibilidad a señales anti-crecimiento, evasión de la apoptosis, inducción de la angiogénesis e invasión de tejidos y metástasis (4).

Los TKI (inhibidores de tirosin quinasa: Gefitinib, Erlotinib, Afatinib) interfieren con la actividad de la quinasa y previenen la cascada de señalización. Estos tratamientos han demostrado mejoría del índice de respuesta y de la supervivencia libre de enfermedad, mejor tolerancia y calidad de vida en comparación a la quimioterapia en los pacientes con CNMP avanzado. Es por estos hallazgos que los inhibidores tirosin quinasa de EGFR representan la primera línea de tratamiento en CNMP con EGFR mutado, por lo que evaluar la presencia de dicha mutación está recomendado en todos los pacientes (3).

La mayoría de pacientes progresan a los 9-12 meses de tratamiento con TKI de EGFR. Se han descrito varios mecanismos de resistencia al tratamiento adquiridos. El más común es la adquisición de una mutación única de sentido erróneo en el exón 20, la mutación T790M. Esta mutación modifica el dominio quinasa del receptor y resulta en una mayor afinidad por la ATP causando resistencia a la inhibición competitiva por los TKI de EGFR reversibles (Gefitinib, Erlotinib).

Discusión

Se han desarrollado unos TKI de EGFR específicamente diseñados para la mutación T790M. El aprobado para pacientes con desarrollo de dicha mutación es el Osimertinib. Por este motivo, en los pacientes que progresan con un TKI de EGFR se debería obtener nueva biopsia para desarrollar un análisis molecular para buscar específicamente la mutación T790M de EGFR. Adicionalmente, una nueva biopsia nos puede revelar otros mecanismos de resistencia como transformación a carcinoma de célula pequeña (3).

Este avance en la terapia dirigida en función del diagnóstico molecular ha conducido al avance concomitante de técnicas de obtención de material de estudio ya que la biopsia de tejido parece subóptima por implicar un riesgo para el paciente sin la certeza de poder identificar las alteraciones moleculares relevantes debido a la imposibilidad de adquisición de muestra y a la heterogeneidad molecular del tumor. En el caso expuesto previamente, el estado clínico de la paciente y sus comorbilidades limitan la obtención de muestra de tejido sólido para el estudio de resistencia. Por estos motivos, son necesarias estrategias adicionales para el diagnóstico genómico en pacientes candidatos a terapias moleculares dirigidas. Son estas necesidades las que han llevado al desarrollo de la biopsia líquida en el CNMP.

La biopsia líquida se basa en el análisis sanguíneo para obtener información sobre la carga de enfermedad y las características moleculares de las células tumorales (5). Para dicho análisis se utiliza, fundamentalmente, ADN tumoral circulante. Este procedimiento no invasivo permite una detección precoz del diagnóstico de cáncer, de la recurrencia y de la progresión, identificación de alteraciones genéticas que permitan una terapia dirigida, y mayor monitorización de repuesta al tratamiento (1); todo ello implicando menor coste y morbilidad por lo que ofrece la oportunidad de múltiples repeticiones en caso necesario (2). Otra ventaja que ofrece la biopsia líquida es la de proporcionar información más completa sobre la carga tumoral total del paciente, ya que la muestra representa todo el ADN tumoral presente en la circulación, en oposición a las limitaciones espaciales de una biopsia de una sola lesión dentro de un único sitio anatómico (5). La identificación de la totalidad de la carga tumoral tiene especial relevancia, ya que los tumores avanzados son genéticamente heterogéneos. Esto se traduce en que diferentes lesiones del mismo tumor de un paciente pueden diferir en las características moleculares y, de la misma forma, dentro de una misma lesión pueden hallarse células con alteraciones moleculares

diferentes. En esta línea la biopsia líquida nos ofrece mayor posibilidad de obtener las diferentes alteraciones moleculares al estudiar material del torrente sanguíneo procedente de todas las lesiones. La Tabla 1 muestra las principales diferencias entre biopsia líquida y biopsia de tejido en varios aspectos.

Para demostrar la utilidad clínica de la biopsia líquida como herramienta diagnóstica se han realizado estudios comparativos con la información obtenida con biopsia de tejido; demostrándose un índice de concordancia elevado, con variabilidad en cuanto la sensibilidad y especificidad (6) (7). Esta variabilidad se atribuye principalmente a la tecnología empleada para el estudio molecular y a la heterogeneidad tumoral. No obstante, cuando la intención de la biopsia líquida es el hallazgo de una alteración molecular para una posterior terapia dirigida, aunque tengamos evidencia de que el resultado positivo se puede utilizar de forma efectiva como guía terapéutica, un resultado negativo se debe confirmar con el análisis de muestra de tejido si es posible, tal y como se realizó en la paciente del caso expuesto (5).

Persisten muchos interrogantes que deben abordarse para que la biopsia líquida se implemente en la práctica clínica habitual para el diagnóstico precoz y monitorización del cáncer. Para ello se requieren estudios adicionales sobre las características biológicas del ADN tumoral circulante, y ensayos clínicos que demuestren la validez y utilidad clínica (8). No obstante, y volviendo al caso que nos ocupa, la Agencia Europea del Medicamento (EMA) y la Food and Drug Administration (FDA) ya han aprobado su utilización para el estudio mutacional en el carcinoma no microcítico de pulmón con la intención de establecer una terapia dirigida (9).

Conclusiones

- El avance en la caracterización molecular de los tumores y el desarrollo de terapias dirigidas requiere de una monitorización molecular del tumor estrecha, difícil de llevar a cabo con biopsia de tejido por su alta morbilidad.
- La biopsia líquida se basa en el estudio de muestras sanguíneas para obtener información sobre la carga tumoral y su caracterización molecular.
- La biopsia líquida permite una mayor monitorización facilitando el diagnóstico precoz del cáncer, diagnóstico precoz de recidiva o progresión, y una caracterización molecular con predicción de respuesta a los tratamientos dirigidos.
- Diversos estudios han demostrado alto índice de concordancia al evaluar los hallazgos obtenidos en biopsia líquida respecto los obtenidos en biopsia de tejido.
- Son necesarios estudios adicionales para determinar la utilidad clínica de la biopsia líquida, pero su uso ya está aprobado para el estudio mutacional en el CNMP con la intención de establecer un tratamiento dirigido.

Figura 1:
RM columna. Lesión intradural extramedular a nivel de T6.

Figura 2:
RM cerebral. Presencia de múltiples infartos en diferentes territorios de evolución aguda y subaguda, de aspecto embolígeno.

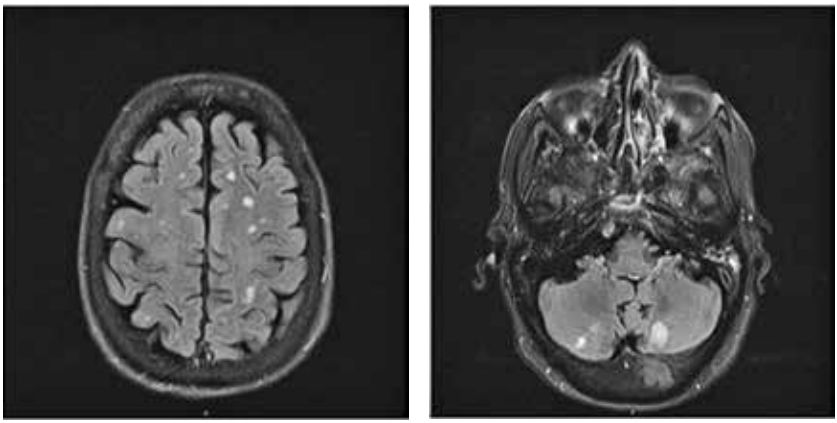

Tabla 1:

Características comparativas entre biopsia líquida y biopsia de tejido (adaptado de Merker JD, et al. Circulating Tumor DNA Analysis in Patients With Cancer. J Clin Oncol, 2018. Características comparativas entre biopsia líquida y biopsia de tejido (adaptado de Merker JD, et al. Circulating Tumor DNA Analysis in Patients With Cancer. J Clin Oncol, 2018.

	Biopsia líquida	Biopsia de tejido
Obtención	• Fácil de extraer • Riesgos de la venopunción • Posibilidad de pruebas seriadas	• Invasivo, más complicada la obtención • Riesgos de la biopsia • Estudios seriados más complicados
Biología	• Los resultados no se pueden relacionar directamente con la histología • Es más probable que represente toda la carga tumoral	• Se puede relacionar con la histología • Representa una pequeña región tumoral
Análisis	• Mayor facilidad para estandarización • Requiere procesamiento y manejo especiales a menos que se utilicen tubos de estabilización celular	• Más difícil de estandarizar • Utiliza enfoques de manejo y procesamiento de tejidos validados
Utilidad clínica	• Evidencia limitada para la selección de tratamiento en cáncer avanzado • No hay evidencia para otras indicaciones	• Evidencia sólida para la selección de tratamiento en múltiples tumores en estadios precoces y avanzados

Bibliografía

1. *Levy B, Hu Z, Cordova KN, et al. Clinical utility of liquid diagnostic platforms in non-small cell lung cancer. TheOncologist 2016; 21:1121–1130.*
2. *Mambetsariev I, Vora L, Way Yu, et. Al. Effective osimertinib treatment in a patient with discordant T790M mutation detection between liquid biopsy and dissue biopsy. BMC Cancer. 2018; 18:314.*
3. *Novello S, Barlesi F, Califano R, et al. Metastatic non-small-celllung cancer: ESMO Clinical Practive Guidelines for diagnosis, treatment and follow-up. Annals of Oncology.2016; 27: v1–v27.*
4. *Adi F. Gazdar, M.D. Personalized Medicine and Inhibition of EGFR Signaling in Lung Cancer. N Engl J Med. 2009 September 3; 361(10): 1018–1020.*
5. *Merker JD, Oxnard GR, Compton C. Circulating Tumor DNA Analysis in Patients With Cancer: American Society of Clinical Oncology and College of American Pathologists Joint Review. J Clin Oncol. 2018; 36.*
6. *Kimura H, Suminoe M, Kasahara K et al. Evaluation of epidermal growth factor receptor mutation status in serum DNA as a predictor of response to gefitinib (IRESSA). Br J Cancer. 2007; 97: 778–784.*
7. *Douillard JY, Ostoros G, Cobo M et al. Gefitinib treatment in EGFR mutated Caucasian NSCLC: Circulating-free tumor DNA as a surrogate for determination of EGFR status. J Thorac Oncol 2014; 9:1345–1353.*
8. *Cheng F, Su L, Quian S. Circulating tumor DNA: a promising biomarker in the liquid biopsy of cancer. Oncotarget. 2016; 30: 32-41.*
9. *Gorgannezhad L, Umer M, Islam N, et al. Circulating tumor DNA and liquid biopsy: opportunities, challenges, and recent advances in detection technologies. Lab Chip. 2018.*

V Certamen de
Casos Clínicos para
Médicos Internos Residentes

**Presentación Póster
Seleccionado**

MANEJO DEL EMBARAZO Y PARTO DE GESTACIÓN CON DIAGNÓSTICO DE ENCEFALOCELE FETAL: RETO PRENATAL Y POSTNATAL

Autora:

Irati Zabaleta Loinaz.

Especialidad:

Obstetricia y Ginecología.

Centro de trabajo:

Complejo Hospitalario de Navarra.

Autores colaboradores:

Abián Franco N.
Gastón Moreno B.
Ruiz García M.

Resumen

Mujer cuartigesta con diagnóstico de encefalocele occipital en la ecografía de diagnóstico prenatal, habiéndose descartado otras malformaciones asociadas, que tras recibir la información de los profesionales decide seguir adelante con el embarazo hasta el parto.

Palabras clave

Defecto de tubo neural, encefalocele occipital, ecografía, malformaciones asociadas.

Introducción

El encefalocele occipital es un tipo de malformación del tubo neural en el que se produce la salida de estructuras cerebrales y/o meníngeas por un defecto craneal. Normalmente se presenta de forma aislada pero puede tener anomalías asociadas. El pronóstico depende de la cantidad de cerebro herniado y de las anomalías asociadas.

Se presenta el caso de una paciente con diagnóstico de encefalocele fetal en su cuarta gestación.

Caso Clínico

Paciente cuartigesta de 30 años sin antecedentes médico-quirúrgicos de interés. 3 gestaciones previas normoevolutivas con partos eutócicos a término. Inicio tardío de control gestacional, en semana 16 de edad gestacional. Analítica realizada en primera consulta normal (hemograma, prueba de O´Sullivan, sedimento y serologías). Inicio de tratamiento con ácido fólico y yodo.

En la ecografía de diagnóstico prenatal que se realizó en la semana 20 +2 días de edad se comprueba gestación evolutiva con feto único de sexo femenino, con peso estimado de 383g (peso en percentil 75-90, según normogramas de nuestro servicio). En dicha ecografía se objetiva defecto craneal de 4.85mm por el que se aprecia salida de contenido meníngeo y encefálico, morfología craneal con forma de limón, obliteración de fosa posterior. No se objetiva ni hidrocefalia ni ventriculomegalia y se objetiva cavum. Los hallazgos de la ecografía permiten hacer el diagnóstico de encefalocele occipital fetal de 27x29mm (Figura 1). Punto hiperecogenico en VI sin otros marcadores de cromosomopatías. No se aprecian malformaciones morfológicas asociadas en la exploración actual. La paciente y su pareja son informados sobre los hallazgos y sobre la alta mortalidad asociada a largo plazo (60-65%) así como las grandes discapacidades de los supervivientes: trastornos del desarrollo, movilidad de extremidades, déficit neurológico, microcefalia, convulsiones. Se ofrece realizar estudio de amniocentesis (QF y estudio con Arrays) pero la paciente rehúsa. Ambos son informados sobre la posibilidad de realizar una interrupción legal del embarazo al amparo de la Ley Orgánica 2/2010, de 3 de marzo, de salud sexual y reproductiva y de la interrupción voluntaria del embarazo.

Una vez recibida toda la información, la paciente y su pareja deciden seguir adelante con la gestación y no realizar ninguna otra prueba diagnóstica

para completar el estudio prenatal. El seguimiento de la gestación se realiza en Consulta de Alto Riesgo Obstétrico de nuestro Servicio con visitas cada 2 semanas (una vez a término cada semana) y en la Sección de Ecografía con ecografías cada 3 semanas. Durante las siguientes semanas se mantiene crecimiento fetal dentro de la normalidad y el tamaño del encefalocele occipital se mantiene estable. No aparece hidrocefalia como signo de empeoramiento.

En la edad gestacional de 32 semanas, se comunica a la pareja que se establecerá plan de actuación multidisciplinar para la atención del parto y del recién nacido. Se realiza interconsulta a Servicios de Neonatología y Neurocirugía. En sesión, se acepta que el pronóstico del recién nacido no parece que se vea afectado por la vía de parto, motivo por el que se opta por parto vaginal. El recién nacido si nace vivo precisará ingreso en unidad de neonatología e intervención quirúrgica si su condición y estadio de la enfermedad no la contraindica. Se comunica a la pareja que no es probable una intervención fetal inmediata y que suele posponerse días/semanas al nacimiento. La indicación de la intervención vendrá determinada por la afectación fetal.

En consulta se le plantea la actuación durante la finalización del embarazo en caso de que se estime que el feto no es viable o que vaya a tener una enfermedad con secuela grave. Durante las últimas consultas, a partir de la semana 38, se realiza control del bienestar fetal mediante registros cardiotocográficos siendo todos ellos compatible con el bienestar fetal. Ultimas ecografías con perfil biofísico normal (cantidad de líquido amniótico dentro de la normalidad y movimientos fetales presentes). A los padres se les plantea qué hacer si durante el parto se produce un compromiso fetal grave intraparto (bradicardia fetal grave que haga sospechar enclavamiento por su encefalocele); los padres aceptan muerte intrauterina.

En semana 40+2 la gestante acude a Urgencias de Obstetricia y Ginecología con dinámica uterina. Se realiza exploración mediante tacto vaginal donde se objetiva cérvix en posición posterior de consistencia blanda, borrado un 80% y dilatado de 6cm. Ante el diagnóstico de parto establecido, se indica traslado a paritorio, a sala de dilatación, para seguir con el parto. Durante todo momento se mantiene el bienestar del feto (registro cardiotocográfico satisfactorio durante la dilatación y el expulsivo). Tras 210 minutos de periodo de dilatación y tras 200 minutos de periodo de expulsivo, se produce el nacimiento mediante parto vaginal eutócico. Extracción de la cabeza fetal y el cuerpo sin dificultad. Se realiza clampaje precoz del cordón umbilical. Posteriormente, se administran 10UI de oxitocina endovenosa y se

realiza revisión del canal del parto con el diagnóstico y posterior sutura de un desgarro de I grado (desgarro de mucosa vaginal).

La recién nacida es mujer de 4160g que llora al nacer. Pasa a ser valorada inmediatamente por facultativos de la sección de Neonatología. Presenta Apgar de 9 al minuto de vida y 9 a los 5 minutos de vida, pH-s de arteria y vena de cordón umbilical 7.33 y 7.43, respectivamente. Mientras lo están valorando realiza expulsión de meconio. Tras una primera valoración en paritorio es ingresada en Neonatología para seguir la evolución durante las primeras horas y completar estudio (Figura 2).

Durante el ingreso en neonatos se mantiene estable. La exploración neurológica es normal y no presenta signos de hipertensión intracraneal. Se realiza interconsulta a Servicios de Genética, Neuropediatría, Neurocirugía, Cardiología Infantil y Oftalmología para proseguir con el estudio y descartar patología asociada. Se realiza resonancia magnética craneal que se informa como meningocele occipital sin contenido craneal en su interior; estructuras de la fosa posterior normal; resonancia magnética de columna vertebral normal. A los 4 días, tras la buena evolución de la recién nacida, es dada de alta a domicilio.

Al mes y 5 días de vida es intervenida por parte de Neurocirugía del meningocele. Posteriormente, estuvo ingresada 1 día en UCI Pediátrica y 4 días en planta. Ante la buena evolución presentada y la ausencia de signos de alarma, se decide alta a domicilio.

Posteriormente, es valorada por servicio de Neurocirugía y Neuropediatría con buena evolución de la herida quirúrgica y del desarrollo neurológico.

Discusión

El encefalocele es un tipo de malformación del tubo neural en el que se produce la herniación de estructuras cerebrales y/o meninges por un defecto del cráneo cubierto por piel. El mecanismo por el que se producen los encefaloceles primarios no está claro.

El encefalocele es menos común que otros defectos del tubo neural. La prevalencia ha sido estimada en 0.8-5 por 10000 nacimientos (1) y entre ellos los occipitales son los más frecuentes en nuestro entorno (85% aproximadamente) (2).

Mayoritariamente se presenta de forma aislada y esporádica, pero pueden tener otras malformaciones asociadas siendo todas ellas englobadas dentro de algunos síndromes ya conocidos. Por ello, tras el diagnóstico de un encefalocele es primordial realizar un estudio completo y exhaustivo del resto de la morfología fetal para descartar malformaciones asociadas. La asociación sindrómica más frecuente es el síndrome de Meckel Gruber caracterizado por polidactilia y alteraciones renales, además de encefalocele occipital (3). El fenotipo del recién nacido de nuestro caso, no cumple los criterios diagnósticos de este síndrome.

El diagnóstico prenatal se realiza principalmente mediante la ecografía obstétrica. Aparece como un defecto en el cráneo por el que se aprecia salida de contenido cerebral y/o meníngeo al espacio extracraneal. La ecografía prenatal identifica aproximadamente 80% de los encefaloceles (4).

En cuanto a la vía de parto, el pronóstico del recién nacido no parece que se vea afectado por la vía de parto y para la gestante la morbimortalidad es mayor en una cesárea por lo que desde un inicio no estaría indicado la realización de una cesárea si el defecto es pequeño y la evolución ha sido buena. En defectos grandes estaría indicado realizar una cesárea.

El tratamiento del encefalocele es quirúrgico y debe corregirse de manera temprana y multidisciplinaria. Solo no estaría indicado el tratamiento quirúrgico si el encefalocele es masivo y presenta severa microcefalia (5).

El pronóstico de los pacientes con encefalocele occipital depende de la cantidad de tejido cerebral herniado y de las anomalías asociadas. La mortalidad a largo plazo es del 60-65%. De los que viven aproximadamente el 50% presentan inteligencia normal o ligeramente disminuida y otro 50% presenta graves discapacidades del neurodesarrollo: trastornos del desarrollo, dificultad de movilidad de extremidades, discapacidad intelectual severa, convulsiones… (6, 7).

Como consejo general, en cuanto a la prevención de los defectos del tubo neural, se ha demostrado que el uso de suplementos de ácido fólico en el periodo preconcepcional y periconcepcional reducen significativamente el riesgo en un 72%, considerándose que toda mujer que desea embarazarse debiera tomar un suplemento de ácido fólico diario suministrado 3 meses previos de la concepción hasta las primeras 12 semanas de gestación (8).

Conclusiones

El diagnóstico intrauterino de los defectos del tubo neural y específicamente del encefalocele occipital se realiza casi exclusivamente por estudio ecográficos. Es de gran importancia el diagnóstico prenatal temprano de estos defectos así como de posibles anomalías asociadas para poder determinar el pronóstico, informar correctamente a los padres y así tomar la conducta correspondiente. Es importante el manejo multidisciplinar de estos pacientes para conseguir los mejores resultados perinatales posibles. Se recomienda el suplemento de ácido fólico desde el periodo preconcepcional para disminuir la incidencia de los defectos del tubo neural.

Figura 1:
Ecografía de diagnóstico prenatal. Encefalocele occipital.

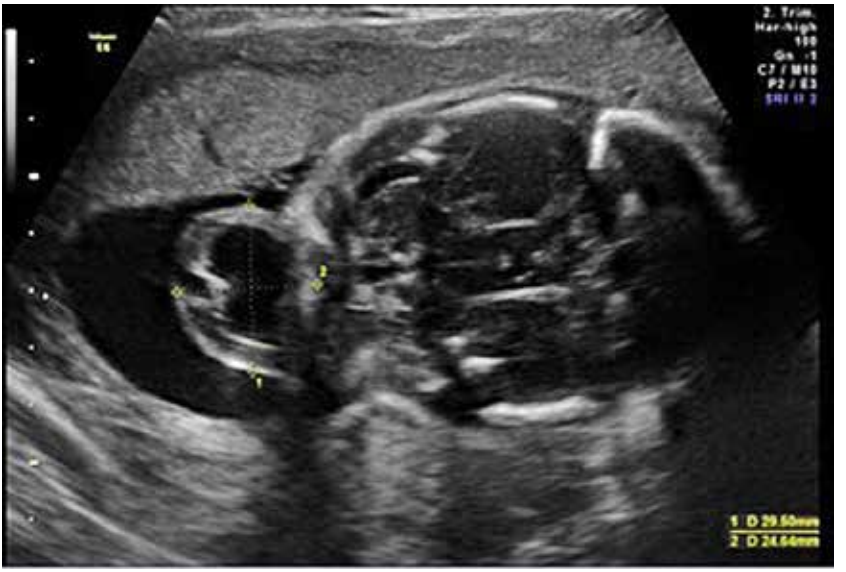

Figura 2:
Recién nacido a los 3 días del nacimiento.

Bibliografía

1. *Siffel C, Wong LY, Olney RS, CorreaA. Survival of infants diagnosed with encephalocele in Atlanta, 1979-98. Paediatr Perinat Epidemiol 2009; 17:40.*
2. *Jimenez DF, Barone CM, Albright AL, Pollac IF, Adelson PD. Encephaloceles, meningoceles, and dermal sinuses. In: Principles and Practice of Pediatric Neurosurgery.Thieme Medical Publishers, New York 1999 p. 189*
3. *Volpe JJ. Intracraneal hemorrhage: Neural tube formation and prosencephalic development. In: Neurology of the New born, 4th, WB Saunders, Philadelphia 2001. p3.*
4. *Graham D, Johnson TR Jr, Winn K, Sanders RC. The role of sonography in the prenatal diagnosis and managemente of encephalocele. J Ultrasound Med 1982; 1: 111.*
5. *Humphreys RP, Cheek WR, Saunders WB. Encephalocele and dermal sinuses. In: Pediatric Neurosurgery, 3rd, Philadelphia 1994.*
6. *French BN, Youmans JR, Saunde WB. Midline fusion defects and defects of formation. In: Neurological Surgery, Philadelphia 1990 p 1164.*
7. *Kjymaz N, Yilmaz N, Dermir I, Keskin S. Prognostic factors in patients with occipital encephalocele. Pediatr Neurosurg. 2010 46:6.*
8. *Valentin M, Coste Mazeau P, Zerah M, Ceccaldi PF, Benachi A, Luton D. Acid folic and pregnancy: A mandatory supplementation. Ann Endocrinol (Paris) Feb. 2018.*

Índice de autores

Abián Franco, N. 7, 9, 45, 223
Aguilar Guevara, JF. 8, 121
Alberdi Aldasoro, N. 9, 193
Alonso Ordas, N. 9, 193
Badiola Urquiaga, Lander. 8, 9, 139, 181
Bazal Chacón, P. 7, 57
Bérniz Laborda, C. 7, 15
Campo Esnaola, I. 7, 57
Clint, Jean Louis. 11
de Llano Ibisate, L. 9, 193
Eiros Bachiller, R. 8, 77, 157
Elosua González, A. 7, 33
Esparragosa Vázquez, Inés. 7, 23
Estiragués Cerdá, M. 7, 15
Fernández Hinojal, G. 8, 69
Gállego Pérez-Larraya J. 7, 23
García Albarrán, L. 7, 33
García Tobar, Laura. 9, 147
Gastón Moreno, Begoña. 7, 9, 45, 223
Gómez Martínez de Lecea, Cristina. 7, 15
Huete Álava, L. 9, 181
Ibero Valencia, Javier. 9, 157
Jiménez Setuain, I. 7, 57
Lacalle Emborujo, A. 8, 69
Lacarra Fernández, Seila. 8, 121
Leturia, I. 8, 139
López Sala, Paul. 9, 193
López Ubillos, G. 8, 121
Mariscal Aguilar, Cristina. 9, 167
Martínez Velasco, Mª del Carmen. 11
Mejías Sosa, L. 9, 147
Miranda Murua, Coro. 11
Modesto dos Santos, João Luis. 8, 9, 139, 181
Moreno Artero, E. 9, 203
Moreno-Ajona, D. 7, 23
Mosquera Gorostidi, Carmen. 7, 57
Muñiz Sáenz-Diez, J. 9, 157
Muruzábal Huarte, E. 8, 69
Olivas Menayo, J. 7, 15
Panadero Meseguer, P. 8, 9, 77, 147
Paricio Martínez, J. 9, 147
Pérez Ricarte, Leyre. 8, 69
Poblet, J. 8, 9, 139, 181
Querol Cisneros, E. 9, 203
Riesgo García, Álvaro. 8, 77
Rocío Eiros Bachiller, R. 9, 157
Rodríguez Garijo, Nuria. 9, 203
Rubio Vela, Tomás. 11
Ruiz García, M. 7, 9, 45, 223
Rullán Iriarte, María. 7, 33
Sánchez Bayona, Rodrigo. 8, 9, 87, 97, 109, 211
Tomás Velázquez, A. 9, 203
Urrizola Martínez, Amaia. 8, 9, 87, 97, 109, 211
Valentí-Azcárate, R. 7, 23
Vilalta Lacarra, A. 8, 9, 87, 97, 109, 211
Villar Fernández, S. 8, 77
Vizcay Atienza, Ángel. 8, 9, 87, 97, 109, 211
Zabaleta Loinaz, I. 7, 9, 45, 223
Zabalo San Juan, A. 8, 121

V Certamen de Casos Clínicos para Médicos Internos Residentes

COLEGIO OFICIAL DE
Médicos
de Navarra

Pamplona, 2018



COLEGIO OFICIAL DE

Médicos de Navarra